

3-1-2019

## SHORT-TERM OUTCOME OF LAPAROTOMIC MYOMECTOMY WITH TRANSIENT UTERINE VESSELS OCCLUSION IN INFERTILE PATIENT

D.K. Najmutdinova

*Tashkent Medical Academy, Tashkent, 100104, Uzbekistan, rio-tma@mail.ru*

Follow this and additional works at: <https://uzjournals.edu.uz/tma>

---

### Recommended Citation

Najmutdinova, D.K. (2019) "SHORT-TERM OUTCOME OF LAPAROTOMIC MYOMECTOMY WITH TRANSIENT UTERINE VESSELS OCCLUSION IN INFERTILE PATIENT," *Central Asian Journal of Medicine*: Vol. 2019 : Iss. 1 , Article 13.  
Available at: <https://uzjournals.edu.uz/tma/vol2019/iss1/13>

This Article is brought to you for free and open access by 2030 Uzbekistan Research Online. It has been accepted for inclusion in Central Asian Journal of Medicine by an authorized editor of 2030 Uzbekistan Research Online. For more information, please contact [brownman91@mail.ru](mailto:brownman91@mail.ru).

УДК: 618.14-006.36-089.85-089.87:618.177]-036.8

Title of the article in the Uzbek language:

**БЕПУШТ БЕМОРЛАРДА БАЧЧАДОН ҚОН  
ТОМИРЛАРИНИ ВАҚТИНЧАЛИ БОҒЛАШ  
БИЛАН БИРГА ЎТКАЗИЛГАН  
ЛАПАРОТОМИК МИОМЭКТОМИЯ  
АМАЛИЁТИНИНГ ҚИСҚА МУДДАТЛИ  
НАТИЖАЛАРИ**

Title of the article in Russian language:

**КРАТКОСРОЧНЫЕ ИСХОДЫ  
ЛАПАРОТОМНОГО УДАЛЕНИЯ МИОМЫ  
МАТКИ С ВРЕМЕННОЙ ПЕРЕВЯЗКОЙ  
МАТОЧНЫХ СОСУДОВ У БОЛЬНЫХ С  
БЕСПЛОДИЕМ**

**SHORT-TERM OUTCOME OF LAPAROTOMIC MYOMECTOMY WITH TRANSIENT  
UTERINE VESSELS OCCLUSION IN INFERTILE PATIENT**

**Najmutdinova D.K., Saparov A.B.**

**Tashkent Medical Academy**

**Republican Specialized Scientific and Practical Medical Center for Obstetrics and Gynecology**

**Maqola to'g'risida ma'lumot**

**Qabul qilindi: 2019 y, yanvar**

**Chop etildi: 2019 y, mart**

**Калим сўзлар:** лапаротомия,  
миомэктомия, бачадон қон  
томирларини боғлаш, қисқа давр  
натижалар, бе-пуштлик.

**АННОТАЦИЯ**

**Мақсад:** бепушт беморларда бачадон қон томирларини вақтинчали боғлаш билан бирга бажарилган миомэктомия амалиётининг самарадорлигини аниқлаш. **Материал ва усуллар:** мазкур тадқиқотда жарроҳлик давога муҳтож бўлган 61-та бачадон миомаси ва бепуштлик бирлиги бор бўлган беморлар маълумоти киритилган. Барча бемор жарроҳлик амалиётини РИАГИАТМ ДК гинекология №1 бўлими шароитида 2015-2018 йиллар давомида олишган. Миомэктомия амалиёти давомида бачадон қон томирлари дойимий боғлаш (43-таҳолат) ва бачадон қон томирларини боғламаслик (7-та бемор) услублари қўлланган ҳолатлар ретроспектив таҳлилгас олинган. Мазкур тадқиқотнинг проспектив қисмига 11 беморда лапаротомик миомэктомия амалиёти давомида бачадон қон томирларини вақтинчалик боғлаш давомида ирилган маълумот киритилган. **Натижа:** миомэктомия амалиёти вақтида бачадон қон томирларини вақтинчалик боғлаш услубини қўланилиши қисқа давр жарроҳлик натижаларига (интраоперацион қон йўқотиш миқ-дори, жарроҳликдан сўнг гемоглобин миқдорини тушиши кўрсаткичи, ичаклар фаолиятини тикланиши, аналгетикларга зарўрият, шифохонадан чиқиб кетиши муддати) ижобий таъсир кўрсатади. Ушбу ижобий таъсир миомэктомия амалиёти вақтида бачадон қон томирларини

вақтинчалик боғлаш усули қўлланган беморларда қон томирлар доимий равишда боғланган беморларга нисбатан яққол намоён булгани аниқланди. **Хулоса:** бачадон қон томирларини вақтинчалик боғлаш услубини беишит аёлларда лапаротомик миомэктомия амалиёти давомида қўлланилишининг ўрнини мукамал ўрганиш учун мазкур услубнинг ўзоқ давр натижаларга (овариал резерв ва репродуктив фаолият) таъсирини ўрганишга қаратилган изланишлар ўтказилиши зарурдир.

## Информация о статье

**Принят:** январь 2019 г.

**Опубликовано:** март 2019 г.

**Ключевые слова:** лапаротомия, миомэктомия, перевязка маточных сосудов, краткосрочные исходы, бесплодие.

## АННОТАЦИЯ

**Цель:** оценка эффективности миомэктомии с интраоперационной временной перевязкой маточных сосудов у пациенток с бесплодием. **Материалы и методы:** в исследование включены данные 61 пациентки, страдающей сочетанием бесплодия и миомы матки, которые требовали хирургического лечения. Все пациентки были прооперированы в отделении гинекологии №1 ГУ РСНПМЦАГ в 2015-2018 гг. Ретроспективно проанализированы данные 43 пациенток, которым при миомэкто-мии была выполнена процедура перманентной перевязки маточных сосудов, а также 7 пациенток, которым при миомэктомии перевязка маточных сосудов не производилась и вовсе. В проспективную часть исследования вошли данные 11 пациенток которым при выполнении миомэктомии производилась процедура временной перевязки маточных сосудов. **Результаты:** временная перевязка маточных сосудов во время миомэктомии оказывает благоприятное воздействие на краткосрочные хирургические исходы, такие как интраоперационная кровопотеря, уровень гемоглобина в крови, сроки восстановления функции кишечника, потребность в анальгетиках, а также на сроки выписки после операции. Позитивный эффект у пациенток с временной перевязкой маточных сосудов проявляется в большей степени, чем у больных с перманентной. **Выводы:** для всестороннего изучения места временной перевязки маточных сосудов при выполнении миомэктомии женщинам с бесплодием следует проводить дальнейшие изыскания для оценки долгосрочных (репродуктивных и овариальных) исходов.

## Article info

**Adopted:** January 2019 y

**Published:** March 2019 y

**Key words:** laparotomy, myomectomy, uterine vessel ligation, short-term outcomes, infertility

## ABSTRACT

**Aim:** To evaluate the effectiveness of myomectomy with intraoperative temporary ligation of uterine vessels in patients with infertility. **Material and methods:** the study included data from 61 patients suffering from a combination of infertility and uterine fibroids, who required surgical treatment. All patients were operated on at the Department of Gynecology No. 1 of the State Administration of the Republican Specialized Scientific Center of Obstetrics and Gynecology in 2015-2018. The data of 43 retrospective analyzed patients who underwent myomectomy underwent a permanent uterus ligation procedure and 7 patients who underwent uterus ligation during myomectomy were not analyzed at all. The prospective part of the study included data from 11 patients who underwent a temporary ligation of the uterine vessels when performing myomectomy. **Results:** temporary ligation of uterine vessels during myomectomy has a beneficial effect on short-term surgical outcomes, such as intraoperative blood loss, hemoglobin blood in the blood, periods of recovery of bowel function, the need for analgesics, as well as discharge periods after surgery. The positive effect in patients with temporary ligation of the uterine vessels is manifested to a greater extent than in patients with permanent. **Conclusions:** for a comprehensive study of the place of temporary ligation of the uterine vessels when performing myomectomy, women

*with infertility should conduct further research to assess long-term (reproductive and ovarian) outcomes.*

Согласно данным, полученным при анализе результатов 277 демографических исследований, авторы которых изучали показатели распространённости бесплодия в 190 странах мира, в 2010 году бесплодием страдали около 12,4% женщин в возрасте 20-44 лет, при этом на протяжении предыдущих десятилетий эти показатели значимо не менялись [12]. Говоря о распространённости бесплодия среди женщин в странах Центральной Азии данные, Всемирной организации здравоохранения указывают на то, что им страдают почти 17% женщин, проживающих в этом регионе [14].

Известные данные указывают на то, что кумулятивная частота распространения миомы матки среди женщин репродуктивного возраста, имеющих афроамериканское происхождение, превышает 80%, а у представителей европеоидной расы приближается к 70%.

Вполне очевидно, что некоторые случаи бесплодия обусловлены именно миомой матки. И такие характеристики миомы как ее расположение и размеры могут иметь чрезвычайно важное значение в возникновении бесплодия [5]. Результаты эпидемиологических исследований указывают на то, что 5-10% больных с бесплодием имеют миому матки, лишь у 1-2,4% больных с бесплодием миома является единственным диагностированным заболеванием, которое может обусловить его [5].

Миому матки на данном этапе развития можно лечить как медикаментозно, так и хирургически, в том числе существуют методики минимально инвазивных вмешательств. Медикаментозная терапия миомы матки может включать в себя использование препаратов-агонистов гонадотропин релизинг-фактора, модуляторов прогестероновых рецепторов, внутриматочных левоноргестрел релизинг-систем. Следует отметить, что эффективность этих лекарственных средств может быть весьма высокой, проявляясь как субъективно (устранение соответствующей симптоматики), так и объективно (уменьшение размеров миомы) [11]. Но данные о сохранении терапевтического эффекта после окончания применения этих препаратов крайне противоречивы, ввиду чего медикаментозную терапию миомы скорее следует рассматривать как адъювантную терапию, которая позволяет технически облегчить процедуру удаления миомы матки, и уменьшить интраоперационную кровопотерю.

Хирургические органосохраняющие способы лечения миомы можно подразделить на минимально инвазивные вмешательства (эмболизация маточных артерий, фокусированная ультразвуковая абляция миомы матки, гистероскопическое удаление миомы матки, лапароскопическое удаление миомы матки, лапароскопический миолиз) и традиционные методики (лапаротомная и влагалищная миомэктомии) [11].

Хотя на сегодняшний день в открытых источниках нет данных о частоте использования тех или иных методик лечения миомы матки в условиях Республики Узбекистан, можно смело говорить о том, что лапаротомная миомэктомия – это наиболее часто выполняемое органосохраняющее хирургическое лечение миомы матки. Например, в условиях отделения гинекологии №1 Государственного учреждения «Республиканский специализированный научно-практический медицинский центр акушерства и гинекологии» (ГУ РНПМЦАГ) из 105 миомэктомий, выполненных в 2017 году, 65% были лапаротомными [1].

Очевидно, что миома матки, являясь доброкачественной опухолью, нуждается в усиленном кровотоке, ввиду чего узел, как правило, бывает окружён выраженной сосудистой сетью, наличие которой может обусловить большой объём интраоперационной кровопотери при выполнении миомэктомии. Обсуждая процедуру лапаротомной миомэктомии, следует упомянуть о важности решения вопроса о минимизации интраоперационной кровопотери.

Для минимизации интраоперационной кровопотери могут использоваться различные приёмы, в том числе медикаментозные (предоперационно агонисты гонадотропин-

рилизинг гормонов, предоперационное вагинальное применение простагландинов, интраоперационное местное введение вазопрессина, интраоперационное местное введение бупивакаина + эпинефрина, интраоперационное внутривенное введение окситоцина, использование гемостатических матриц на основе желатин тромбина, применение шовного материала, пропитанного фибриновым наполнителем, интраоперационное внутривенное введение транексамовой кислоты) и хирургические (перевязка маточных артерий (временная или перманентная), лапароскопическое временное клипирование маточных артерий, перичервикальное наложение турникета/жгута, моно- и биполярный электрохирургический гемостаз, петлевое лигирование ножки миоматозного узла) [8].

В условиях Республики Узбекистан, судя по данным отделения гинекологии №1 ГУ РСНПМЦАГ, перманентная перевязка маточных сосудов является наиболее предпочтительной, если не единственно используемой методикой, нацеленной на снижение интраоперационной кровопотери во время лапаротомной миомэктомии [1].

Данные литературы указывают на то, что перманентная перевязка маточных сосудов во время миомэктомии не только способствует уменьшению интраоперационной кровопотери, но и в последующем снижает риск рецидива заболевания, а также возобновления меноррагий, обусловленных миомой [7,9,10]. Наряду с этим, рядом исследований было показано, что перманентная перевязка маточных сосудов при миомэктомии в долгосрочной перспективе не приводит к ухудшению маточного кровотока [4], а также и не оказывает отрицательного эффекта на фертильность пациенток в последующем [10]. Тем не менее, есть данные о том, что перманентная перевязка маточных сосудов при миомэктомии способствует увеличению риска самопроизвольного прерывания беременности в дальнейшем [3]. Такие результаты своих исследований приводят W.J.K. Hehenkamp и соавт. [6] (у пациенток после эмболизации маточных сосудов ухудшается овариальный резерв) и G. Raba [16] (у пациенток после перманентной перевязки внутренних подвздошных сосудов ухудшается яичниковый кровоток из-за возникновения синдрома обкрадывания яичников с усилением оттока крови из яичниковой артерии в маточную). Также следует упомянуть об исследовании S.M. Rasheed и соавт. [17], которые обнаружили, что перевязка трёх пар маточных сосудов, выполняемая пациенткам с акушерскими кровотечениями, приводит к выраженному ухудшению яичниковой функции и увеличению вероятности формирования бесплодия в последующем.

Становится очевидным, что вопрос безопасности перманентной перевязки маточных сосудов во время миомэктомии в отношении овариального резерва и репродукции до конца не решен. Поэтому поиск и внедрение отличных от перманентной перевязки маточных сосудов хирургических приёмов, направленных на уменьшение интраоперационной кровопотери при миомэктомии, становится одной из актуальных задач оперативной гинекологии.

### **Цель исследования**

Оценка эффективности и анализ краткосрочных хирургических исходов миомэктомии с интраоперационной временной перевязкой маточных сосудов у пациенток с бесплодием.

### **Материал и методы**

Данное исследование является когортным ретро-, а также проспективным. В него были включены данные 61 пациентки, страдающей сочетанием бесплодия и миомы матки, которое требовало хирургического лечения. Все пациентки были прооперированы в отделении гинекологии №1 ГУ РСНПМЦАГ в 2015-2018 гг. В ретроспективную часть исследования были включены данные 43 пациенток, которым при миомэктомии была выполнена процедура перманентной перевязки маточных сосудов, а также 7 пациенток, которым при миомэктомии перевязки маточных сосудов не производилось. В проспективную часть исследования вошли данные 11 пациенток, которым при

выполнении миомэктомии производилась процедура временной перевязки маточных сосудов.

Процедура перманентной перевязки маточных сосудов заключалась в том, что после обеспечения доступа в малый таз матка выводилась в рану, после чего поочередно оголялась перешеечная область матки, далее с помощью круглой иглы размерами 26-31 мм, 1/2 или 3/8 окружности производилось наложение полигликолидного шва на восходящие маточные сосуды с включением в шов круглой маточной связки с одноимённой стороны. При необходимости также производилась перевязка собственных связок яичников с использованием аналогичного шовного материала. У 37,5% из 43 пациенток с перманентной перевязкой маточных сосудов производилась перевязка двух пар маточных сосудов (сосуды круглых маточных связок и восходящие маточные сосуды с обеих сторон); у 62,5% обследованных были перевязаны три пары маточных сосудов (сосуды круглых маточных связок, восходящие маточные сосуды, сосуды анастомоза между яичниковыми восходящими маточными сосудами).

Методика временной перевязки маточных сосудов заключалась в наложении турникета и жёсткой перевязке восходящих маточных сосудов совместно с круглыми связками матки с помощью сдвоенной системы для внутривенных вливаний у 81,8% пациенток, а у 18,2% больных данная методика дополнялась наложением зажима по Руан на воронко-тазовые связки с проходящими в их толще яичниковые сосуды. По окончании основного этапа операции и ушивания ложа удалённых миоматозных узлов турникет срезался, а зажимы удалялись.

Следует отметить, что выбор способа, направленного на уменьшение интраоперационной кровопотери при выполнении миомэктомии, осуществлялся после всестороннего обсуждения совместно с пациенткой. При этом методика временной перевязки маточных сосудов при миомэктомии была использована одним и тем же хирургом.

При анализе пред- и интраоперационных критериев для расчёта объёма матки использовалась формула  $x*y*z*0,457$ , где:  $x$  – высота,  $y$  – ширина,  $z$  – переднезадний размер матки (см), данная формула позволяла рассчитать объём матки в миллилитрах [2]. При оценке выраженности спаечного процесса в брюшной полости и малом тазу использовалась классификация, разработанная Группой оперативной лапароскопии (Operative Laparoscopy Group) [15]. Миома матки классифицировалась в соответствии с классификацией Международной федерации акушеров и гинекологов (FIGO) [13]. Уровень гемоглобина в крови определялся в 1-е сутки послеоперационного периода.

Статистический анализ был выполнен с помощью Microsoft Office Excel 2013, Microsoft Corporation; и Stat Plus Professional 2009, Analyst Soft. Ряды данных после проверки правильности распределения при помощи  $\chi^2$  теста и  $\chi^2$  распределения сравнивались либо тестом Фишера и критерием Стьюдента, либо критерием Крускала – Уоллиса, или медианным критерием. Расчёты велись при  $p < 0,05$ .

### Результаты

Показатели больных до операции представлены в таблице 1. Так, средний возраст пациенток составил  $32,96 \pm 1,46$  года, варьируя от 18 до 46 лет. Изучение среднего возраста обследованных показало, что у пациенток с перманентной, временной перевязкой маточных сосудов, а также без их перевязки средний возраст равнялся соответственно 32,2; 35,8 и 33,5 года ( $p=0,21$ ). Показатели индекса массы тела (ИМТ) у обследованных также были статистически сопоставимыми. Так, у женщин с перманентной перевязкой маточных сосудов ИМТ в среднем равнялся  $24,5 \text{ кг/м}^2$ , в группе с временной перевязкой и без перевязки маточных сосудов – соответственно  $25,7 \text{ кг/м}^2$  и  $23,0 \text{ кг/м}^2$  ( $p=0,33$ ). До операции уровень гемоглобина у пациенток с перманентной перевязкой был несколько выше и равнялся 111,1 г/л, в то время как у женщин с временной перевязкой и без перевязки маточных сосудов – 105,9 г/л. При этом уровень значимости не достиг порогового и не обнаружил значимой разницы ( $p=0,55$ ). Также было обнаружено, что у

пациенток с перманентной перевязкой маточных сосудов сочетанные причины бесплодия наблюдались несколько чаще (44,4%), чем у пациенток с временной перевязкой (27,3%) или без предварительной перевязки (33,3%) маточных сосудов, хотя выявленная разница не имела статистической значимости. Статистически не значимой также была разница в длительности бесплодия среди обследованных: у пациенток с постоянной перевязкой – 7,0 лет, с временной перевязкой маточных сосудов – 4,9 года, а у больных без перевязки – 6,8 года, при уровне значимости  $p=0,26$ .

Таблица 1

Предоперационные показатели обследованных пациенток

Показатель	Перманентная перевязка маточных сосудов	Временная перевязка маточных сосудов	Без предварительной перевязки маточных сосудов	p	
				критерий Крускала – Уоллиса	медианный критерий
Возраст, лет	32,2	35,8	33,5	0,19	0,21
ИМТ, кг/м <sup>2</sup>	24,5	25,7	23,0	0,59	0,33
Исходный уровень Нв., гр/л	111,1	105,9	105,9	0,55	0,55
Длительность бесплодия, лет	7,0	4,9	6,8	0,32	0,58
Иные причины бесплодия, %	44,4	27,3	33,3	0,88	0,26

При статистической обработке характеристик миомы матки и сопутствующей патологии (табл. 2) было обнаружено, что пациентки с временной перевязкой маточных сосудов несколько чаще имели множественную миому матки – 54,5% против 28,6% у больных без перевязки и 39,5% у обследованных в группе с перманентной перевязкой, хотя данная разница не достигла уровня статистической значимости ( $p=0,19$ ). Анализ размеров матки показал, что наибольший средний размер матки в неделях условной беременности был у пациенток без перевязки маточных сосудов – 12,1; тогда как в группах с временной и перманентной перевязкой маточных сосудов размеры матки были практически идентичными и равнялись соответственно 10,7 и 10,5 (уровень значимости  $p=0,19$ ). Расчет среднего объема матки показал, что наибольший средний объем матки имелся у пациенток, подвергнутых миомэктомии с временной перевязкой маточных сосудов, – 378,9 мл. против 310,3 мл у пациенток с перманентной перевязкой и 276,5 мл у пациенток без перевязки маточных сосудов, хотя данная разница и не достигла уровня статистической значимости ( $p=0,59$ ).

При изучении сопутствующей гинекологической патологии, требующей хирургической коррекции, было обнаружено, что у 3 больных с предварительной перманентной перевязкой маточных сосудов имелись кисты эндометриоидного гистотипа, у 1 женщины наблюдалось сочетание параовариальной кисты с эндометриомой; ещё у 1 было tuboовариальное образование, у 1 пациентки диагностирован синдром поликистозных яичников. Среди пациенток с временной перевязкой маточных сосудов у 2 имелся узловой аденомиоз, у 2 – эндометриоидные кисты яичников, у 1 – сактосальпинкс. У больных без предварительной перевязки маточных сосудов при выполнении миомэктомии были проведены соответствующие хирургические манипуляции, по поводу фолликулярной кисты – в одном случае и синдрома поликистозных яичников – в другом. Подводя итог, было обнаружено, что у 80% пациенток с временной перевязкой имелась сопутствующая гинекологическая патология, тогда как среди больных с перманентной перевязкой маточных сосудов и без их перевязки сопутствующая гинекологическая патология выявлена соответственно у 23,8 и 57,1%, при уровне значимости  $p<0,001$

(медианный критерий) и  $p=0,01$  (критерий Крускала – Уоллиса). Следует также отметить, что при анализе данных о спаечном процессе в малом тазу и брюшной полости II и III степени было обнаружено, что такая ситуация чаще имела место у пациенток с временной перевязкой маточных сосудов – 40,0%, тогда как у больных без перевязки и с перманентной перевязкой маточных сосудов встречалась соответственно в 14,5 и 9,5%, при уровне значимости  $p<0,001$  (медианный критерий).

Таблица 2

## Характеристики миомы матки и сопутствующей патологии у обследованных

Показатель	Перманентная перевязка маточных сосудов	Временная перевязка маточных сосудов	Без предварительной перевязки маточных сосудов	p	
				критерий Крускала – Уоллиса	медианный критерий
Множественная миома матки, %	39,5	54,5	28,6	0,65	0,19
Размер матки (недели условной беременности)	10,7	10,5	12,1	0,46	0,19
Объем матки, мл	310,3	378,9	276,5	0,69	0,59
Иные сочетанные гинекологические болезни, требующие хирургической коррекции, %	23,8	80,0	57,1	0,01	<0,001
Киста яичника, %	14,6	40,0	14,3	0,47	<0,001
Спаечный процесс в брюшной полости и малом тазу II-III степеней, %	9,5	40,0	14,3	0,31	<0,001

При анализе типа миоматозных узлов в соответствии с классификацией FIGO (рисунок) обнаружено, что практически у всех обследованных больных преобладали G-3-4-5-6-7 типы миоматозных узлов. При этом 8-й тип (не классифицируемые типы с атипичным расположением, в т. ч. интралигаментарное, шейное и пр. варианты расположения миомы матки) миоматозного узла несколько чаще диагностировался у пациенток без перевязки маточных сосудов (33,3%), несколько реже – у пациенток с временной перевязкой (18,2%), тогда как у обследованных с перманентной перевязкой практически не встречался (2,3%), при уровне значимости  $p=0,38$ . Это можно объяснить тем, что при атипичном расположении миоматозного узла процедура безопасной перманентной перевязки является затруднительной. Следует также подчеркнуть, что необычное расположение миоматозного узла не препятствовало наложению турникета.

В таблице 3 представлены результаты статистической обработки интраоперационных показателей. Из таблицы видно, что интраоперационная кровопотеря у пациенток с временной перевязкой маточных сосудов была меньше, чем в других группах и составила 120,5 мл. У больных с перманентной и без перевязки маточных сосудов объем кровопотери был равен соответственно 182,6 и 170 мл, при уровне значимости который практически достиг порогового уровня  $p=0,06$  (медианный критерий).



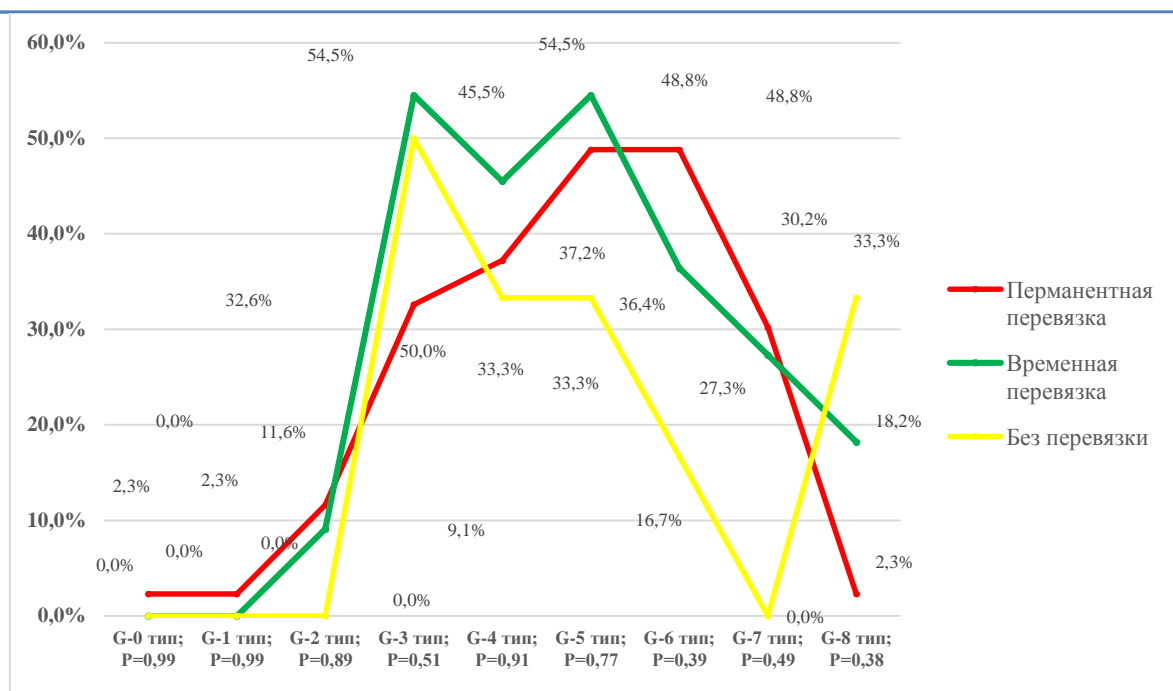


Рисунок. Тип миомы матки в соответствии с классификацией FIGO.

Что касается длительности миомэктомии, то наибольшая длительность ее была у пациенток с временной перевязкой маточных сосудов – 110 мин. У пациенток с перманентной перевязкой и без перевязки маточных сосудов продолжительность операции была практически равной, составляя соответственно 74,5 и 73 мин, при уровне значимости  $p=0,008$  (критерий Крускала – Уоллиса). Следует отметить, что продолжительность хирургического лечения во многом зависела от размера матки, атипичности миоматозного узла, наличия сопутствующей гинекологической патологии, требующей симультанных вмешательств, и выраженности спаечного процесса, что значительно чаще имело место у пациенток с временной перевязкой маточных сосудов.

Таблица 3

Интраоперационные показатели обследованных

Показатель	Перманентная перевязка маточных сосудов	Временная перевязка маточных сосудов	Без предварительной перевязки маточных сосудов	Уровень значимости P	
				критерий Крускала – Уоллиса	медианный критерий
Длительность, мин	74,5	110	73	0,008	0,19
Объем кровопотери, мл	182,6	120,5	170	0,31	0,06

При изучении с результатами статистического анализа послеоперационных данных (табл. 4) становится очевидным, что наименьшее падение уровня показателя гемоглобина в крови было обнаружено у пациенток с временной перевязкой маточных сосудов (до 4,1 г/л), наибольшее падение было обнаружено у пациенток без перевязки маточных сосудов (12,8 г/л), а у пациенток с перманентной перевязкой снижение уровня гемоглобина в крови составило 10,9 г/л, при уровне значимости  $p=0,24$ . Также у пациенток с временной перевязкой маточных сосудов отмечалось ранее восстановление функции кишечника (2,4 сут), имелась меньшая потребность в анальгетиках (4,8 стандартных дозы), что обуславливало раннюю выписку, на 3,9 суток послеоперационного периода. Эти показатели у пациенток с перманентной перевязкой равнялись соответственно 2,4 суток, 10,4 стандартных дозы анальгетиков и 4,8 суток послеоперационного периода. У

пациенток без перевязки было обнаружено более позднее восстановление функции кишечника, большая необходимость в анальгетиках, что приводило к более поздней выписке. Существенная разницы полученных данных были подтверждены результатами статистического анализа.

Таблица 4

Послеоперационные показатели у обследованных больных

Показатель	Перманентная перевязка маточных сосудов	Временная перевязка маточных сосудов	Без предварительной перевязки маточных сосудов	Уровень значимости Р	
				критерий Крускала – Уоллиса	медианный критерий
Падение уровня гемоглобина в послеоперационном периоде, г/л	10,9	4,1	12,8	0,24	0,78
Сроки самостоятельного стула в послеоперационном периоде, сут	2,4	2,4	4	0,06	0,79
Потребление анальгетиков в послеоперационном периоде (кол-во стандартных доз)	10,4	4,8	9,3	0,02	0,009
Продолжительность послеоперационной , сут	4,8	3,9	5,3	0,02	<0,001

### Обсуждение

Миома матки является одной из наиболее часто встречающихся доброкачественных опухолей репродуктивной системы женщин. По некоторым данным, ею страдают до 80% женщин в популяции [5]. При этом до 2,5% женщин в популяции бесплодны и нуждаются в хирургическом органосохраняющем лечении миомы матки [5]. Согласно данным отделения оперативной гинекологии ГУ РСНПМЦАГ миомэктомия в структуре хирургических вмешательств, выполненных в 2017 году, занимала значимое место и была проведена у 5,3% из общего числа 1986 прооперированных [1].

На сегодняшний день существуют различные методы, направленные на снижение интраоперационной кровопотери при выполнении миомэктомии, при этом процедура перманентной перевязки маточных сосудов всё ещё остаётся широко используемым хирургическим приёмом. Тем не менее, накопленные на сегодняшний день данные не позволяют однозначно утверждать о последующей репродуктивной и овариальной безопасности данной хирургической методики, направленной на уменьшение интраоперационной кровопотери при выполнении миомэктомии.

В свете сложившейся ситуации поиск, апробирование и внедрение хирургических приёмов, направленных на уменьшение интраоперационной кровопотери, позволяющих сохранить кровоток в матке следует рассматривать как весьма заманчивую альтернативу методам перманентной перевязки.

Интересно, что в некоторых исследованиях было показано, что использование такой техники как перичервикальное наложение жгута катетером Фоли, не приводит к значимому уменьшению интраоперационной кровопотери во время миомэктомии [7]. Следовательно, тщательное изучение и переоценка эффективности различных хирургических приёмов, направленных на минимизацию интраоперационной кровопотери

при выполнении миомэктомии с сохранением маточного кровотока, приобретает особо важное значение у больных с бесплодием.

Нами проведён статистический анализ проспективных и ретроспективных краткосрочных хирургических исходов у больных с бесплодием, которым была выполнена процедура лапаротомной миомэктомии с использованием приёмов временной и перманентной перевязки маточных сосудов, а также без применения методов, направленных на снижение интраоперационной кровопотери. Суть приёма временной перевязки маточных сосудов заключалась в тугом перевязывании маточных сосудов сымпровизированным жгутом из сдвоенной системы для внутривенных инфузий, расположенных перичервикально, при необходимости также были наложены зажимы по Руан на воронко-газовые связки матки.

Как видно из полученных нами результатов, использование приёма временной перевязки маточных сосудов позволяет значительно снизить интраоперационную кровопотерю, которая была наименьшей у пациенток с использованием данной методики. Достоверность этой разницы подтверждается данными, полученными при оценке динамики уровня гемоглобина (у пациенток с временной перевязкой маточных сосудов отмечалось наименее значимое падение уровня гемоглобина в послеоперационном периоде), что в конечном итоге приводило к раннему восстановлению функции кишечника, меньшей потребности в анальгетиках и ранней выписке пациенток. Причём указанные факты были подтверждены статистически.

Что касается данных, указывающих на большую продолжительность операций при использовании приёма временной перевязки маточных сосудов во время миомэктомии, то очевидно, что у пациенток с временной перевязкой чаще имели место сопутствующие гинекологические заболевания, требующие проведения симультанных вмешательств, в том числе у 2 пациенток было выполнено удаление аденомиотических узлов. У этих больных статистически значимо чаще встречались множественные миомы матки, объём матки у них был большим и, наконец, спаечный процесс в брюшной полости и малом тазу II и III степен имелся значимо чаще именно у них. Все это, конечно, и послужило причиной, приведшей к значимому увеличению продолжительности хирургического вмешательства у больных, перенёвших миомэктомию с временной перевязкой маточных сосудов.

### **Выводы**

1. Временная перевязка маточных сосудов во время миомэктомии оказывает благоприятное воздействие на краткосрочные хирургические исходы, такие как интраоперационная кровопотеря, уровень гемоглобина в крови, сроки восстановления функции кишечника, потребность в анальгетиках, а также и сроки выписки в послеоперационном периоде.

2. Выраженность позитивного эффекта у пациенток с временной перевязкой маточных сосудов проявляется в большей степени, чем у больных с перманентной перевязкой. Для всестороннего изучения места временной перевязки маточных сосудов при выполнении миомэктомии больным с бесплодием следует проводить дальнейшие изыскания для оценки долгосрочных (репродуктивных и овариальных) исходов.

### **References:**

1. Otchyot otdeleniya ginekologii AO «RSNMPMTsAG» za 2017 god.
2. Brunn J., Block U., Ruf G. et al. Volumetric analysis of thyroid lobes by real-time ultrasound // Dtsch. Med. Wochenschr. – 1981. – Bd. 106 (41). – S. 1338-1340.
3. Chang K-M., Chen M-J., Lee M-H. et al. Fertility and pregnancy outcomes after uterine artery occlusion with or without myomectomy // Taiwan J. Obstet. Gynecol. – 2012. – Vol. 51, №3. – P. 331-335.

4. Chang W.C., Huang S.C., Sheu B.C. et al. Changes in uterine blood flow following laparoscopic myomectomy with or without uterine artery ligation on two- and three-dimensional power Doppler ultrasound // *Ultrasound Obstet. Gynecol.* – 2009. – Vol. 33. – P. 221e-227e.
5. Olive D.L. The surgical treatment of fibroids for infertility // *Semin. Reprod. Med.* – 2011. – Vol. 29, №2 – P. 114-123.
6. Hehenkamp W.J.K., Volkers N.A., Broekmans F.J.M. et al. Loss of ovarian reserve after uterine artery embolization: a randomized comparison with hysterectomy // *Hum. Reprod.* – 2007. – Vol. 22, №7. – P. 1996-2005.
7. Helal A.S., Abdel-Hady E-S., Refai E., et al. Preliminary uterine ligation versus pericervical mechanical tourniquet in reducing hemorrhage during abdominal myomectomy // *Intern. J. Gynaecol. Obstet.* – 2010. – Vol. 108. – P. 233-235.
8. Hickman L.C., Kotlyar A., Shue Sh., Falcone T. Hemostatic techniques for myomectomy: an evidence-based approach // *J. Minim. Invasive Gynecol.* – 2016. – Vol. 23, №4. – P. 497-504.
9. Kwon Y-S., Jung D-Y., Lee S-H. et al. Transient occlusion of uterine arteries with endoscopic vascular clip preceding laparoscopic myomectomy // *J. Laparoendosc. Adv. Surg. Tech.* – 2013. – Vol. 23, №8. – P. 679-683.
10. Liu W-M., TzengCh-R., Yi-Jen Ch., Wang P-H. Combining the uterine depletion procedure and myomectomy may be useful for treating symptomatic fibroids // *Fertil. Steril.* – 2004. – Vol. 82. – P. 205-210.
11. Management of uterine fibroids / comparative effectiveness review, number 195, Agency of Healthcare, research, and quality.
12. Mascarenhas M.N., Flaxman S.R., Boerma T. et al. National, regional, and global trends in infertility prevalence science 1990: a systematic analysis of 277 health surveys // *PLoS Med.* – 2012. – Vol. 9, №12. – P. 1-12.
13. Munro M.G., Critchley H. O.D., Broder M.S. et al. FIGO classification system (PALM-COEIN) for causes of abnormal uterine bleeding in nongravid women of reproductive age // *Int. J. Gynaecol. Obstet.* – 2011. – Vol. 113. – P. 3-13.
14. Petraglia F., Serour G.I., Chapron Ch. The changing prevalence of infertility // *Int. J. Gynaecol. Obstet.* – 2013. – Vol. 123. – P. 54-58.
15. Postoperative adhesion development after operative laparoscopy: evaluation at early second-look procedures. Operative Laparoscopy Study Group // *Fertil. Steril.* – 1991. – Vol. 55, №4. – P. 700-704.
16. Raba G. Effect of internal iliac artery ligation on ovarian blood supply and ovarian reserve // *Climacteric.* – 2011. – Vol. 14. – P. 54-57.
17. Rasheed S.M., Amin M.M, Abd Ellah A.H. et al. Reproductive performance after conservative surgical treatment of postpartum hemorrhage // *Int. J. Obstet. Gynaecol.* – 2014. – Vol. 124. – P. 248-252.