

3-1-2019

SHORT-TERM OUTCOMES OF LAPAROSCOPIC REMOVAL OF OVARY CYSTS IN PATIENTS WITH INFERTILITY USING VARIOUS METHODS OF SURGICAL HEMOSTASIS

D.K. Najmutdinova

Tashkent Medical Academy, Tashkent, 100104, Uzbekistan, rio-tma@mail.ru

Follow this and additional works at: <https://uzjournals.edu.uz/tma>

Recommended Citation

Najmutdinova, D.K. (2019) "SHORT-TERM OUTCOMES OF LAPAROSCOPIC REMOVAL OF OVARY CYSTS IN PATIENTS WITH INFERTILITY USING VARIOUS METHODS OF SURGICAL HEMOSTASIS," *Central Asian Journal of Medicine*: Vol. 2019 : Iss. 1 , Article 12.

Available at: <https://uzjournals.edu.uz/tma/vol2019/iss1/12>

This Article is brought to you for free and open access by 2030 Uzbekistan Research Online. It has been accepted for inclusion in Central Asian Journal of Medicine by an authorized editor of 2030 Uzbekistan Research Online. For more information, please contact brownman91@mail.ru.

УДК: 618.11-006.03-072.1-089.87:618.177:616.1-089]-036.8

Title of the article in the Uzbek language:

**БЕПУШТ АЁЛЛАРДА ТУХУМДОН
КИСТАЛАРИНИНГ ЛАПАРОСКОПИК
ОЛИШДА ТУРЛИ ҚОН ТЎХТАТИШ
УСУЛЛАРИ ҚЎЛЛАНИШИНИНГ ҚИСҚА
МУДДАТЛИ НАТИЖАЛАРИ**

Title of the article in Russian language:

**КРАТКОСРОЧНЫЕ ИСХОДЫ
ЛАПАРОСКОПИЧЕСКОГО УДАЛЕНИЯ
КИСТ ЯИЧНИКОВ У БОЛЬНЫХ С
БЕСПЛОДИЕМ ПРИ ИСПОЛЬЗОВАНИИ
РАЗЛИЧНЫХ СПОСОБОВ
ХИРУРГИЧЕСКОГО ГЕМОСТАЗА**

**SHORT-TERM OUTCOMES OF LAPAROSCOPIC REMOVAL OF OVARY CYSTS IN
PATIENTS WITH INFERTILITY USING VARIOUS METHODS OF SURGICAL
HEMOSTASIS**

Najmutdinova D.K., Saparov A.B., Klichev S.I.

Tashkent Medical Academy

Republican Specialized Scientific and Practical Medical Center for Obstetrics and Gynecology

Maqola to'g'risida ma'lumot

Qabul qilindi: 2019 y, yanvar

Chop etildi: 2019 y, mart

Калит сўзлар: лапароскопия,
тухумдон кисталари, бепуштлиқ,
овариал резерв, гемостаз.

АННОТАЦИЯ

Мақсад: епушит беморларда тухумдон кисталарини лапароскопик олиши амалиёти вақтида турли қон тўхтатиш усулларидан фойдаланишининг (тухумдон кистасини ўрнини интракорпорал тикиши, монополяр ва биполяр электр қув-ватли, ультратуовуши коагуляция) қисқа давр натижаларини ўрганиши. **Материал ва усуллар:** мазкўр тақдиқотнинг проспектив қисмига 8 та тухумдон кисталари бор бўлган бепушит беморлар киритилган, уларга РИАГИАТМ ДК гинекология №1 бўлими шароитида 2018 йилнинг май-сентябрь ойлар оралигида тухумдон кисталарини лапароскопик олиши амалиёти бажарилган. 2017-2018 йиллар оралигида бажарилган тухумдон кисталарини лапароскопик олиши амалиёти натижасида тўпланган 32 та бепушит беморлар ҳақидаги маълумотлар эса ретроспектив таҳлилга солинган. **Натижа:** тухумдон кисталарини лапароскопик олиши амалиёти давомида ишлатилган механик ва системик кимёвий қон тўхташ усулларининг бирлиги қўлланилиши жарроҳлик амалиётининг узлуксизлигини ва интраоперацион қон кетиши миқдорини қупайтирмайди. Лапароскопик олинган тухумдон кистани ўрнида қонаётган туқималарини интракорпорал тикиши амалиёти билан

биргаликда вена қон томир оркали юборилган транексамик кислотасини қўлланилиши, операциядан кейинги даврнинг кечилиши ва госпитализация узлуклига салбий таъсир курсатмайди. Тухумдон кисталари-ни лапароскопик олиши амалиёти жараёнида ишлатилаётган механик ва системик кимёвий қон тухтатиши усулларини бирлиги ҳозирги кунда кенг тарқалган ва қўлланилиб келаётган жарроҳлик гемостаз методларга қараганда яхши альтернативадир. **Хулоса:** беуш аёлларда тухумдон кисталарини лапароскопик олиши амалиёти жараёнида қўлланилиб келаётган турли гемостатик услубларнинг беморларда овариал резерв ва репродуктив натижаларга таъсирини ўрганишга қаратилган тадқиқотларни бажаришининг ҳозирги кунда зарурати мавжуддир.

Информация о статье

Принят: январь 2019 г.

Опубликовано: март 2019 г.

Ключевые слова: лапароскопия, кисты яичников, бесплодие, овариальный резерв, гемостаз.

АННОТАЦИЯ

Цель: изучение краткосрочных исходов лапароскопического удаления кист яичников при использовании различных методов гемостаза (ушивание, монополярная, биполярная и ультразвуковая коагуляция) у больных бесплодием. **Материалы и методы:** в проспективную часть исследования вошли 8 пациенток с кистами яичников и бесплодием, прооперированные лапароскопически в период с мая по сентябрь 2018 г. в условиях отделения гинекологии №1 ГУ РС-НПМЦАГ. Ретроспективно были проанализированы те же критерии у 32 пациенток с бесплодием, которым в период с 2017 по 2018 гг. было выполнено лапароскопическое удаление кист яичников. **Результаты:** использование сочетания механического и системного химического гемостаза во время лапароскопического удаления кист яичников у женщин с бесплодием не приводит к увеличению продолжительности хирургического лечения и объема интраоперационной кровопотери. Сочетание лапароскопического ушивания кровотокающих участков ложа удалённой кисты с внутривенным введением транексамовой кислоты не ухудшает течение послеоперационного периода и не увеличивает продолжительность госпитализации. Использование сочетания механического и химического гемостаза при лапароскопическом удалении кист яичников у больных с бесплодием является хорошей альтернативой общепринятым и широко используемым методам гемостаза. **Выводы:** необходимо проводить дальнейшие изыскания для оценки влияния различных методов гемостаза на овариальный резерв и репродуктивные исходы у больных с бесплодием, подвергшихся лапароскопическому удалению кист яичников.

Article info

Adopted: January 2019 y

Published: March 2019 y

Key words: laparoscopy, ovarian cysts, infertility, ovarian reserve, hemostasis.

ABSTRACT

Aim: to study the short-term outcomes of laparoscopic removal of ovarian cysts using different methods of hemostasis (closure, monopolar, bipolar and ultrasound coagulation) in infertility patients. **Material and methods:** The prospective part of the study included 8 patients with ovarian cysts and infertility, who were operated on laparoscopically in the period from May to September 2018 under conditions of the Department of Gynecology No. 1 of the State Administration of the RSNPMTSAG. Retrospectively, the same criteria were analyzed in 32 patients with infertility, who in the period from 2017 to 2018. laparoscopic removal of ovarian cysts was performed. **Results:** The use of a combination of mechanical and systemic chemical hemostasis during laparoscopic removal of ovarian cysts in women with infertility does not lead to an increase in the duration of surgical treatment and the volume of intraoperative blood loss. The combination of laparoscopic suturing of the bleeding areas of the bed of the removed cyst with intravenous administration of tranexamic acid does not worsen the course of the postoperative period and does not increase the duration of hospitalization. The use of a combination of mechanical and

chemical hemostasis in laparoscopic removal of ovarian cysts in patients with infertility is a good alternative to conventional and widely used methods of hemostasis. Conclusions: it is necessary to conduct further studies to assess the effect of various methods of hemostasis on the ovarian reserve and reproductive outcomes in patients with infertility who underwent laparoscopic removal of ovarian cysts.

Согласно статистики ВОЗ за 2000 год, в мире бесплодный брак выявляется с частотой 15%, при этом в странах Центральной Азии бесплодием страдают до 17% населения [6]. Основными факторами риска формирования бесплодия являются ожирение, адинамия, чрезмерные физические нагрузки, неправильное питание, курение, психологическое перенапряжение, чрезмерное употребление алкоголя и/или кофеина, загрязнение окружающей среды поллютантами и химическими агентами, планирование беременности в позднем репродуктивном возрасте, инфекционные заболевания половых путей, а также инфекция, передающаяся половым путём [11].

Структуре женского бесплодия во многих странах мира сегодня выглядит следующим образом: 40% – овуляторная дисфункция, 40% – трубная и тазовая патология, 10% – бесплодие неясного генеза и, наконец, 10% – необычные причины (в т.ч. миома матки, кисты яичников и пр.) [9].

Несомненно, кисты яичников – одно из наиболее часто выявляемых заболеваний женской половой сферы [10]. Известно также, что кисты яичников часто выявляются при обследовании больных с бесплодием [5].

Принципы лечения кист яичников у пациенток репродуктивного возраста заключаются в основном в консервативном ведении. В случае же необходимости хирургического лечения предпочтение отдают лапароскопическому удалению кист [8]. По некоторым данным, до 10% женщин на протяжении жизни переносят то или иное хирургическое вмешательство по поводу кист яичников [7].

Хирургическое лечение кист может быть осуществлено различными способами: иссечение капсулы кисты – удаление кисты, опорожнение/аспирация кисты, а также абляция капсулы кисты. При этом удаление кисты (иссечение капсулы кисты), в отличие от опорожнения/аспирации и/или абляции капсулы кисты, более эффективно в отношении снижения риска рецидива заболевания, а также в случае эндометриоидного гистотипа устранения болевой симптоматики и улучшения репродуктивных исходов [3,12].

Гемостаз во время лапароскопической хирургии может быть достигнут за счёт применения электрохирургической энергии (монополярной либо биполярной), ультразвуковой энергии, механического воздействия (лапароскопическое ушивание ложа кисты) и, наконец с помощью химических агентов (местное использование гемостатических полимеров типа Surgicel и пр., а также системное использование транексамовой кислоты). Наиболее часто применяются биполярная и монополярная электрохирургические энергии, суть которых заключается в том, что при прохождении электричества через ткани благодаря наличию в них сопротивления определённая часть энергии высвобождается в виде тепловой, которая, нагревая и высушивая ткани, приводит к запаиванию сосудов. При этом необходимо помнить о латерализации тепловой энергии, т.е. о глубине распространения тепловой энергии в окружающие ткани, что может привести к непреднамеренному термическому повреждению окружающих тканей.

Согласно некоторым данным, латерализация монополярной, биполярной и ультразвуковой энергий может достигать 6, 1 и 0,2 см. В связи с этим выбор методики гемостаза, используемой вовремя лапароскопического удаления кист яичников у больных с бесплодием, может сыграть решающую роль в сохранении овариального резерва.

На сегодняшний день известно много исследований, посвященных изучению влияния различного типа энергий, используемых для осуществления гемостаза при лапароскопическом удалении кист яичников, на овариальный резерв [1]. При этом показано, что применение монополярной, биполярной, а также ультразвуковой энергий

для гемостаза при лапароскопическом удалении эндометриоидных кист яичников, в отличие от нетермических методик гемостаза – лапароскопическое ушивание и применение гемостатических полимеров, оказывает статистически значимое неблагоприятное воздействие на овариальный резерв [4,13].

В свете представленных данных лапароскопическое ушивание ложа удалённой кисты яичника у больных с бесплодием выглядит весьма обоснованным шагом, который направлен на сохранение овариального резерва и улучшение репродуктивных исходов.

При этом следует помнить, что в лапароскопической хирургии навык наложения швов является одним из наиболее сложных и время-затратных. В связи с этим можно предположить, что широкое использование техники лапароскопического ушивания ложа удалённой кисты у пациенток с бесплодием может приводить к увеличению интраоперационной кровопотери, возрастанию продолжительности оперативного процесса и, как следствие, удорожанию лечения, что в конечном итоге может резко ограничивать широкое внедрение данной технологии в ежедневную практику.

Цель исследования

Изучение краткосрочных исходов лапароскопического удаления кист яичников при использовании различных методов гемостаза (ушивание, монополярная, биполярная и ультразвуковая коагуляция) у больных с бесплодием.

Материал и методы

Данное исследование является когортным ретро-, а также проспективным. Наличие кист яичников у больных с различными формами бесплодия, которым было показано хирургическое лечение в объёме лапароскопического удаления кист яичников, являлось критерием включения в исследование.

В проспективную часть исследования вошли 8 пациенток с кистами яичников и бесплодием, которые были прооперированы лапароскопически в период с мая по сентябрь 2018 года в условиях отделения гинекологии №1 ГУ РСНПМЦАГ. В рамках проспективной части данного исследования проведён мониторинг ряда предоперационных, интраоперационных, а также ранних послеоперационных показателей у пациенток после лапароскопического удаления кист яичников, у которых гемостаз осуществлялся путём ушивания кровоточащих участков ложа удалённой кисты яичника, а также болюсным введением раствора транексамовой кислоты 1 г, с возможным повторением введения ещё 1 г данного препарата внутривенно. В качестве шовного материала использовалась полигликолидная нить №2-0 с интракорпоральным формированием и завязыванием лапароскопических узлов.

В ретроспективной части исследования были проанализированы те же критерии, что и в проспективной части исследования пред-, интра- и ранние послеоперационные у 32х пациенток с бесплодием, которым в период с 2017 по 2018 гг. было выполнено лапароскопическое удаление кист яичников. С целью достижения гемостаза в данной когорте пациенток интраоперационно использовались монополярная, биполярная электрохирургические, а также ультразвуковая энергии.

Выбор способа для осуществления интраоперационного гемостаза зависел от наличия инструментов, посредством которых он реализовывался. В тех ситуациях, когда имелась возможность использования различных вариантов гемостаза, предпочтение отдавалось тому способу, который выбирался пациенткой (после подробного разъяснения всех преимуществ и недостатков каждого из них).

Следует также отметить что хирургические вмешательства, которые были проанализированы про- и ретроспективно, были выполнены одним и тем же тем же хирургом в условиях одного и того же медицинского учреждения.

Статистический анализ выполнен с помощью Microsoft Office Excel 2013, Microsoft Corporation; и Stat Plus Professional 2009, Analyst Soft. Ряды данных после проверки правильности распределения при помощи χ^2 теста и χ^2 распределения, сравнивались либо тестом Фишера и критерием Стьюдента, либо тестом Манна – Уитни, при необходимости

критерием Крускала – Уоллиса, а также медианным критерием. Расчёты велись при $p < 0,05$.

Результаты исследования

Анализ предоперационных параметров (табл. 1) показал, что пациентки в группе с использованием механического гемостаза были старше, имели более высокий индекс массы тела (ИМТ), у них чаще наблюдались иные причины бесплодия, хотя эти различия не достигли уровня статистической значимости.

Таблица 1

Предоперационные параметры пациенток с сочетанием бесплодия и кист яичников

Показатель	Традиционный гемостаз	Механический и химический гемостаз	p
Возраст, лет	29,4	32,3	0,26
ИМТ, кг/м ²	22,9	25,4	0,12
Длительность бесплодия, лет	6,2	4,6	0,37
Иные причины бесплодия, %	25	66,7	0,14
Хирургия на органах нижних этажей брюшной полости в анамнезе, %	42,3	28,6	0,55

У 7 пациенток с традиционным гемостазом предоперационно были выявлены иные причины бесплодия, у 2 из них имелись проблемы, связанные с мужским бесплодием, а у одной пациентки, наряду с мужским фактором, имелись также ановуляция и полип эндометрия. Полипы эндометрия были обнаружены ещё у 2 пациенток; а ановуляция – у 3 женщин с использованием общепринятых методик гемостаза. Одновременно в группе с механическим гемостазом у 3 пациенток был выявлен мужской фактор, у 3 имелась ановуляция, у 2 полипы эндометрия и, наконец, у 1 из них была выявлена миома матки G-1-го типа в соответствии с классификацией FIGO диаметром 4,5 см.

У 2 пациенток группы с использованием общепринятых методов гемостаза в анамнезе имела место нижнесрединная лапаротомия, при этом у 1 из них, помимо нижнесрединного разреза брюшной полости, имелся рубец от доступа по Пфанненштилю. Следует также отметить, 4 женщины в этой группе ранее подвергались лапаротомии по Дьяконову – Волковичу, 1 – лапароскопической операции на органах малого таза. Что касается пациенток с сочетанием механического и химического гемостаза, то 1 из них в анамнезе перенесла лапароскопическое удаление кисты яичника, вторая – аппендэктомию из доступа по Мак-Бурнею.

Данные об особенностях кист яичников у пациенток с бесплодием представлены в таблице 2. Как видно из таблицы, наибольший размер кисты яичников в обеих группах был практически одинаковым (5,8 против 5,9 см, при уровне значимости $p=1$); при этом двусторонние образования яичников несколько чаще наблюдались в группе пациенток с механическим гемостазом, хотя данная разница и не достигла уровня статистической значимости (43 против 31%, при $p=0,67$). Что касается гистотипа кист, то в обеих группах чаще встречались эндометриодные кисты. При этом среди пациенток с ушиванием ложа кист эндометриомы имелись у 85,7%, тогда как среди пациенток с традиционными методами гемостаза эндометриодный гистотип обнаружен у 59,3%. Следующими по частоте выявляемости были кисты желтого тела (18,8% в группе с традиционными методами гемостаза и 28,6% у пациенток с ушиванием ложа кисты). У обследованных обнаружены также серозные и муцинозные цистаденомы, параовариальные кисты яичников.

Таблица 1

Характеристика кист яичников у пациенток с бесплодием

	Традиционный гемостаз	Механический и химический гемостаз	p
Двусторонние кисты, %	31,2	42,9	0,67
Наибольший размер кисты, см	5,8	5,9	1
Гистотип кисты, %			
Эндометриоидный гистотип	59,3	85,7	0,33
Киста жёлтого тела	18,8	28,6	0,71
Параовариальная киста	6,3	0	0,79
Серозная цистаденома	9,4	0	0,70
Муцинозная цистаденома	3,1	14,3	0,63

Таким образом, пациентки двух сравниваемых групп по предоперационным критериям были сопоставимы.

Что же касается интраоперационных данных (табл. 3), то средняя продолжительность операции у пациенток с ушиванием ложа кисты была несколько более длительной и составляла 83,6 минуты по сравнению с 65,2 минуты у пациенток с традиционными методиками гемостаза, хотя это различие и не достигло уровня статистической значимости. Согласно результатам статистической обработки, у пациенток при ушивании ложа кисты наблюдалась большая интраоперационная кровопотеря – 43,1 против 17,3 мл при использовании традиционных способов гемостаза ($p=0,06$).

Таблица 2

Интраоперационные показатели больных с бесплодием, подвергшихся лапароскопическому удалению кист яичников

Показатель	Традиционный гемостаз	Механический и химический гемостаз	p
Длительность, мин	65,2	83,6	0,19
Кровопотеря, мл	17,3	43,1	0,06
Симультанные процедуры, %	52,6	42,9	0,64

Из таблицы 3 также следует, что симультанные вмешательства были проведены статически равному числу обследованных: у 53% у пациенток с традиционным гемостазом и у 43% – с механическим гемостазом ($p=0,64$).

Нами была также проанализирована зависимость длительности вмешательства от вида используемой энергии для осуществления гемостаза (рис. 1). Обнаружено, что у пациенток с ультразвуковым гемостазом продолжительность операции была меньше, чем у пациенток с механическим гемостазом. Следует отметить, что хирургическое лечение у пациенток с монополярным гемостазом было менее продолжительным, чем у больных с биполярным гемостазом. Тем не менее, непараметрический тест для нескольких независимых групп выявил, что продолжительность операций не зависела от вида используемого гемостаза и энергии и была статистически однородной.

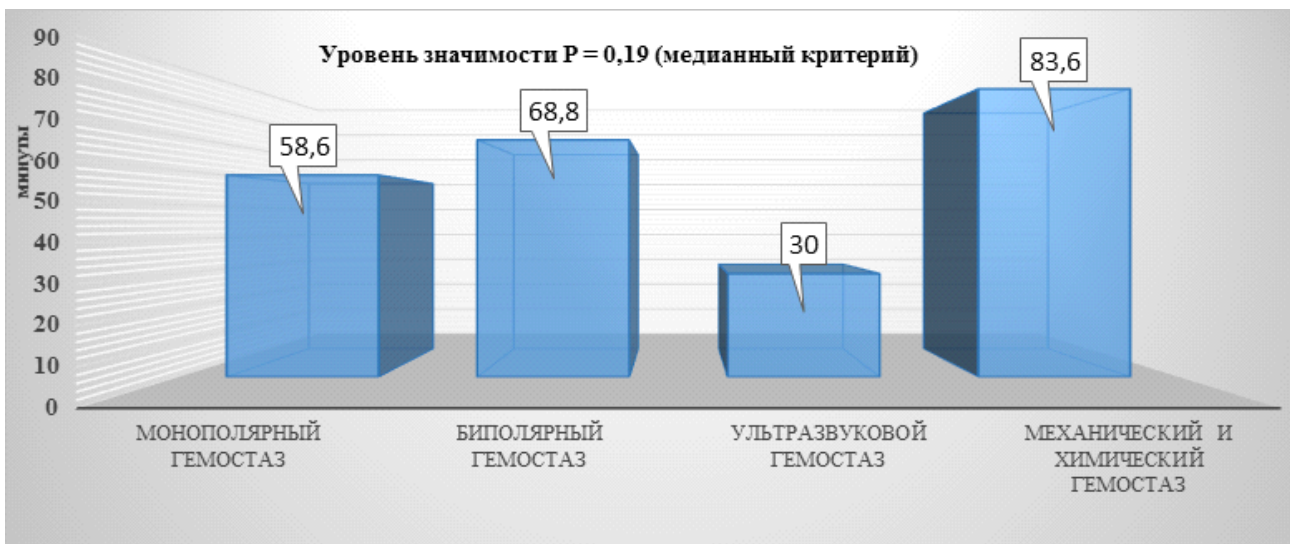


Рис. 1. Продолжительность операции удаления кист яичников в зависимости от вида хирургического гемостаза, мин.

Распределение различных видов симультанно выполненных хирургических вмешательств, наряду с лапароскопическим удалением кист яичников у пациенток обеих групп, представлено на рис. 2. У пациенток с традиционным гемостазом наиболее частыми симультантными вмешательствами явилась сальпингонеостомия по Bruhat, а также гистероскопическое удаление полипа эндометрия, далее по частоте выполнения шли гистероскопическое удаление полипов цервикального канала, электрокаутеризация яичников, эксцизия шейки матки и выскабливание маточной полости. В то же время у пациенток с механическим гемостазом наиболее частым симультантным вмешательством явилось гистероскопическое удаление полипа эндометрия, после с равной частотой были выполнены гистероскопическое удаление полипов цервикального канала, а также гистерорезектоскопическая миомэктомия.

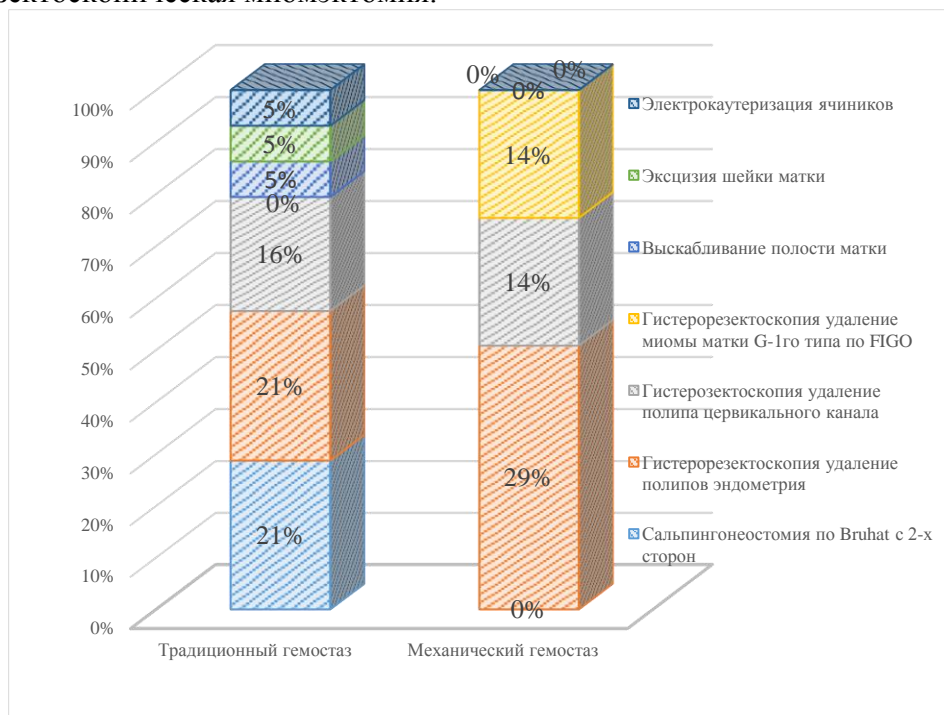


Рис. 1. Удельный вес различных симультантных вмешательств у обследованных пациенток. Каутер яичников 1-го гистерорезектоскопия

Анализ послеоперационных данных (табл. 4) показал, что у пациенток с механическим гемостазом уровень гемоглобина в 1-е сутки после операции снижался не столь значительно, как у пациенток с использованием традиционных методов гемостаза, хотя разница была статистически недостоверной. Потребность в анальгетиках и сроки восстановления функции кишечника также были статистически сопоставимыми. И, наконец, сроки нахождения в стационаре после операции была статистически равными у всех обследованных больных.

Таблица 3

Послеоперационные показатели у больных с бесплодием после лапароскопического удаления кист яичников

Показатель	Традиционный гемостаз	Механический и химический гемостаз	p
Уровень гемоглобина в послеоперационном периоде, г/л	4,5	1	0,19
Сроки самостоятельного стула в послеоперационном периоде, сут	2,1	2,3	0,62
Потребление анальгетиков в послеоперационном периоде (число стандартных доз)	2,6	3,3	0,29
Продолжительность послеоперационной госпитализации, сут	2,6	2,6	0,81

Обсуждение

Имеющиеся на сегодняшний день данные указывают на то, что у пациенток с бесплодием достаточно часто имеются кисты яичников, которые требуют хирургического лечения [5]. Так, по данным отделения оперативной гинекологии РСНПМЦАГ, удельный вес лапароскопических вмешательств по поводу кист яичников у пациенток с бесплодием составляет 25,6% от всех операций, выполненных на протяжении 2015 года [2].

На сегодняшний день сохранение овариального резерва у больных с бесплодием, нуждающихся в удалении кист яичников, является весьма актуальной задачей, которая изучается на протяжении многих лет.

При этом ни один из известных методов хирургического гемостаза не может предупредить повреждающий эффект на овариальный резерв. Обзор литературы показал, что механический гемостаз, возможно, обладает наименьшим по выраженности повреждающим воздействием на окружающие ткани ложа удалённой кисты яичника [1,4]. Хотя вопрос наиболее оптимального метода гемостаза при выполнении лапароскопического удаления кист яичников остаётся открытым [1,13].

Говоря о механическом методе гемостаза при лапароскопических вмешательствах, следует отметить, что техника лапароскопического шва является одним из наиболее сложных навыков, требующих длительного обучающего цикла, кроме того, использование данного навыка время-затратное, что может сопровождаться увеличением продолжительности вмешательства, увеличением интраоперационной кровопотери и, как следствие, привести к возрастанию стоимости хирургического лечения, тем самым ограничивая практическую ценность и значимость данного технического приёма для сохранения овариального резерва во время лапароскопического удаления кист яичников у пациенток с бесплодием.

В рамках данного исследования была проведена оценка краткосрочных результатов лапароскопического удаления кист яичников у больных с бесплодием при использовании различных методов и энергий для обеспечения хирургического гемостаза.

Так, статистический анализ показал, что, несмотря на статистическую однородность пациенток двух групп, интраоперационное использование сочетания механического и системного химического гемостаза ни коем образом не ассоциируется с увеличением продолжительности хирургического вмешательства. Одновременно с этим было обнаружено, что интраоперационная кровопотеря у пациенток, подвергшихся ушиванию ложа удалённой кисты, возможно, является большей, чем у тех, у кого гемостаз был осуществлён с помощью электрохирургической и ультразвуковой энергий. Вместе с тем в послеоперационном периоде показатели падения уровня гемоглобина у пациенток двух групп были статистически сопоставимыми, что ставит под сомнение ранее обнаруженные данные о большей интраоперационной кровопотере, наблюдающейся у пациенток при ушивании ложа удалённой кисты. Также было обнаружено, что в обеих группах в послеоперационном периоде имелась статистически одинаковая потребность в анальгетиках, сроки восстановления функции кишечника были сравнимыми и, наконец, продолжительность госпитализации у больных обеих групп была идентичной, что, несомненно, указывает на то, что использование механического гемостаза во время лапароскопического удаления кист яичников у больных с бесплодием никоим образом не оказывает отрицательного влияния на краткосрочные хирургические исходы.

Выводы

1. Использование сочетания механического и системного химического гемостаза во время лапароскопического удаления кист яичников у больных с бесплодием не приводит к увеличению продолжительности хирургического лечения и интраоперационной кровопотери.

2. Сочетание лапароскопического ушивания кровотокающих участков ложа удалённой кисты с внутривенным введением транексамовой кислоты никоим образом не ухудшает течение послеоперационного периода и не увеличивает продолжительность госпитализации.

3. Использование сочетания механического и химического гемостаза при лапароскопическом удалении кист яичников у больных с бесплодием является хорошей альтернативой общепринятым и широко используемым методам гемостаза.

4. Необходимо проводить дальнейшие изыскания для оценки влияния различных методов гемостаза на овариальный резерв и репродуктивные исходы у больных с бесплодием, подвергшихся лапароскопическому удалению кист яичников.

References:

1. Najmutdinova D.K., Saparov A.B. Sostoyaniye ovarial'nogo rezerva posle ispol'zovaniya ralizhnykh metodov gemostaza pri laparoskopicheskom udalenii kist yaichnikov: obzor literaturi // Med. Vestn. Uzbekistana. – 2018. – №6. – S. 1-9.

2. Otchyot otdeleniya ginekologii AO «RSNMPTsAG» za 2015 god.

3. Brun J.L., Fritel X., Aubard Y. et al. Management of presumed benign ovarian tumors: updated French guidelines // Europ. J. Obstet. Gynecol. Reprod. Biol. – 2014. – Vol. 183. – P. 52-58.

4. Deckers P., Ribeiro S.C., Simxes R.D.S. et al. Systematic review and meta-analysis of the effect of bipolar electrocoagulation during laparoscopic ovarian endometriosis stripping on ovarian reserve // Int. J. Gynaecol. Obstet. – 2018. – Vol. 140, №1. – P. 11-17.

5. Legendre G., Catala L., Moriniere C. et al. Relationship between ovarian cysts and infertility: what surgery and when? // Fertil. Steril. – 2014. – Vol. 101, №3. – P. 608-614.

6. Lindsay T.J., Vitrikas K.R. Evaluation and treatment of infertility // Amer. Fam. Physic. – 2015. – Vol. – 91, №5. – P. 308-314.

7. Management of suspected ovarian masses in premenopausal women / Green-top guideline, № 62, RCOG/BSGE, Joint guideline, 2011.

8. Management of women with endometriosis. Guideline of the European society of human reproduction and embryology, ESHRE Endometriosis Guideline Development Group, 2013

9. Miller J.H., Weinberg R.K., Canino N.L. et al. The pattern of infertility diagnoses in women of advanced reproductive age // Amer. J. Obstet. Gynecol. – 1999. – Vol. 181. – P. 952-957.

10. Mohamed A.A., Al-Hussaini T.K., Fathalla M.M. et al. The impact of excision of benign nonendometriotic ovarian cyst on ovarian reserve: a systematic review // Amer. J. Obstet. Gynecol. – 2016. – Vol. 215, №2. – P. 169-176.

11. Petraglia F., Serour G.I., Chapron Ch. The changing prevalence of infertility // Int. J. Gynaecol. Obstet. – 2013. – Vol. 123. – P. 54-58.

12. Salidoğlu K.N., Dilbaz B., Cirik D.A., Short-term impact of laparoscopic cystectomy on ovarian reserve tests in bilateral and unilateral endometriotic and nonendometriotic cysts // J. Minim. Invasive Gynecol. – 2016. – Vol. 23, №5. – P. 719-725.

13. Zhang C.H., Wu L., Li P.Q. Clinical study of the impact on ovarian reserve by different hemostasis methods in laparoscopic cystectomy for ovarian endometrioma // Taiwan. J. Obstet. Gynecol. – 2016. – Vol. 55, №4. – P. 507-511.