

3-1-2019

CHARACTER AND PECULIARITIES OF MECHANICAL INJURIES OF LARYNX COMPLEX

S.I. Indiaminov

Samarkand State Medical Institute, Samarkand, 140100, Uzbekistan, sud.tub@mail.uz

Follow this and additional works at: <https://uzjournals.edu.uz/tma>

Recommended Citation

Indiaminov, S.I. (2019) "CHARACTER AND PECULIARITIES OF MECHANICAL INJURIES OF LARYNX COMPLEX,"
Central Asian Journal of Medicine: Vol. 2019 : Iss. 1 , Article 6.
Available at: <https://uzjournals.edu.uz/tma/vol2019/iss1/6>

This Article is brought to you for free and open access by 2030 Uzbekistan Research Online. It has been accepted for inclusion in Central Asian Journal of Medicine by an authorized editor of 2030 Uzbekistan Research Online. For more information, please contact brownman91@mail.ru.

УДК: 616-22

Title of the article in the Uzbek language:

**ҲИҚИЛДОҚ КОМПЛЕКСИ МЕХАНИК
ЖАРОҲАТЛАРИ ХАРАКТЕРИ ВА
ХУСУСИЯТЛАРИ**

Title of the article in Russian language:

**ХАРАКТЕР И ОСОБЕННОСТИ
МЕХАНИЧЕСКИХ ПОВРЕЖДЕНИЙ
КОМПЛЕКСА ГОРТАНИ**

CHARACTER AND PECULIARITIES OF MECHANICAL INJURIES OF LARYNX COMPLEX

Indiaminov S.I., Mardonov T.M., Rasulova M.R.

Samarkand State Medical Institute

Maqola to'g'risida ma'lumot

**Qabul qilindi: 2019 y, yanvar
Chop etildi: 2019 y, mart**

Калим сўзлар: механик жароҳат, ҳиқилдоқ комплекси, тиббий-криминалистик экспертиза, механизм, турлари, текиширув усуллари.

Информация о статье

**Принят: январь 2019 г.
Опубликовано: март 2019 г.**

Ключевые слова: механические повреждения, комплекс гортани, медико-криминалистическая экспертиза, механизм, виды, методы исследования

АННОТАЦИЯ

Мақсад: Суд тиббий экспертиза вазифалари учун ҳиқилдоқ комплекси механик жароҳатлари характери ва кечши хусусиятларини ўрганиши. **Материал ва усуллар:** Экспертлик материалларида махсус усулларни қўллаган ҳолда турли хил гайритабиий ўлим ҳолатларида юзага келган 12 ҳолатда ҳиқилдоқ комплекси жароҳатлари текиширилган. **Натижа:** Тил ости суяги, қалқонсимон тоғай, узуксимон тоғай жароҳатларининг ҳосил бўлиши механизми бўйиннинг сиртмоқ билан қисилишида ва механик жароҳатланишида бир бирига ўхшашиги ва бу ҳолат синиши локализацияси ҳамда характери қисилиши қандай бўлганлигига боғлиқ эканлиги қайд этилган. **Хулоса:** Ҳиқилдоқ комплекси жароҳатлари таҳлил қилинганда нафақат синишининг фрактографик хусусиятлари, локализацияси ва ҳажми, балки жароҳатловчи агентнинг таъсир йўналиши ва механизми, шунингдек анатомик хусусиятлар ва аввал олинган жароҳатлар оқибатидаги ўзгаришларни инобатга олиши лозимлиги таъкидланган.

АННОТАЦИЯ

Цель: Изучение характера и особенностей течения механических повреждений комплекса гортани для задач судебно-медицинской экспертизы. **Материалы и методы:** На экспертном материале специальными методами исследованы 12-случаев повреждений комплекса гортани, возникшие при различных видах насильственной смерти. **Результаты:** Установлено, что в целом механизмы образования повреждений подъязычной кости, щитовидного хряща и перстневидного хряща от сдавления шеи петлей и механической травмы, сходны между собой, так как локализация и характер переломов зависит от того, в каком направлении происходит сдавление. **Выводы:** Подчеркивается, что при анализе повреждений комплекса гортани следует учитывать не только фрактографические свойства, локализацию и объем

выявленных переломов, но и вид, направление и механизм действия травмирующего агента, также наличие анатомических особенностей и изменений, возникшие вследствие ранее перенесенных травм.

Article info

Adopted: January 2019 y

Published: March 2019 y

Key words: *mechanical injures, larynx complex, medico-criminal expertise, types, investigation method.*

ABSTRACT

Aim: *The study of the nature and characteristics of the course of mechanical damage of the complex larynx for the tasks of forensic medical examination. **Material and methods:** On the material of expertise special methods were investigated 12 cases on injured complex of larynx, occurring on variety types of enforced death. **Result:** It has been established that, in general, the mechanisms of formation of injuries of the hyoid bone, thyroid cartilage and cricoid cartilage from compression of the neck by a loop and mechanical injury are similar to each other, since the localization and nature of fractures depends on the direction in which the compression occurs. **Conclusions:** There was established that the whole mechanisms injury formation of subglottal bone, thyroid cartilage and annular cartilage from prelum cervix loop and mechanical traumas analogous between each other, in that being localization and character fractures depending on that directions where occurs pressure. It is marked, during analyzing injured complex of larynx allows not only fractographical properties, localization and capacity of determined fractures, but also type, directions and mechanism actions of traumatic agency, as well as presence of anatomical particularity changes occurring owing to early carried trauma.*

По своему строению и расположению гортань – достаточно защищенный от различных воздействий окружающей среды орган. Сверху и спереди ее прикрывает нижняя челюсть, сзади – позвоночник, сбоку – развитые мышцы шеи, снизу – ключицы и рукоятка грудины. Несмотря на это, различные повреждения (механические, термические, химические, лучевые) гортани встречаются нередко, при этом в большинстве случаев они сопровождаются образованием повреждений или нарушением функций, опасных для жизни или приводящих к стойкой утрате общей трудоспособности [2-4].

Наиболее частым видом повреждений комплекса гортани, встречаемых в судебно-медицинской практике, являются механические повреждения [7].

Механические травмы гортани могут быть внутренними и наружными; закрытыми и открытыми (ранениями); проникающими и непроникающими; слепыми, сквозными. Обычно гортань повреждается при ударе тупым предметом по передней поверхности шеи, при удушьях, реже при соударении и падении на тупой твердый предмет, либо при ранении острым орудием. Эти повреждения могут сопровождаться опасными для жизни явлениями, нередко становясь причиной летального исхода или инвалидности пострадавшего [6].

Внутренние механические повреждения гортани и глотки, чаще изолированные, возникают при попадании различных инородных тел в полость гортани и подголосовое пространство. Наружные повреждения комплекса гортани могут носить сочетанный характер, сопровождаться повреждением головы, шеи, пищевода. Закрытые механические повреждения комплекса гортани возникают при тупой травме шеи, в результате непосредственного контактного взаимодействия тупых объектов с шейей потерпевшего вследствие удара или давления [1,6].

Смерть от закрытой тупой травмы может наступить как в момент воздействия или сразу после него, так и спустя некоторое время после причинения повреждения. По мнению одних авторов, при тупой травме шеи с повреждением комплекса гортани ведущее место занимает асфиксия вследствие повреждений хрящей гортани с последующим развитием посттравматического отека гортани [4]. Другие исследователи

утверждает, что в генезе смерти от ударов частями тела человека и тупыми предметами ведущую роль играет воздействие на рефлексогенные зоны [7].

Актуальность проблемы механогенеза повреждений органокомплекса гортани при закрытой тупой травме шеи связана не только с непрекращающимся ростом случаев смерти от различных видов травматических воздействий в область шеи (странгуляционная асфиксия при повешении, удушении руками, другими частями тела человека и ударное воздействие тупыми предметами), но и с увеличением количества травм, возникших в условиях неочевидности [5].

Вышеприведенные данные свидетельствуют о том, что для задач судебно-медицинской экспертизы необходимо дальнейшее изучение механизма повреждений комплекса гортани, систематизация повреждений по характеру и особенностям, а также разработка рекомендации по определению степени тяжести повреждений, оценке механизма травмы и танатогенеза.

Цель исследования

Изучение характера и особенностей течения механических повреждений комплекса гортани для задач судебно-медицинской экспертизы.

Материал и метод

Проанализированы материалы 30 случаев, связанных с медико-криминалистическими исследованиями повреждений комплекса гортани, проведенными в Самаркандском областном Бюро судебно-медицинской экспертизы в 2016-2018 гг. Исследование экспертного материала начинали с изучения наличия, локализации кровоизлияний и повреждений мягких тканей комплекса гортани. Исследование органокомплекса были начинали с подготовительного этапа. На этом этапе подъязычная кость, щитовидный и перстневидный хрящи выделялись из мягких тканей и в течение нескольких дней содержались в 10% растворе формалина, затем очищались от мягких тканей, надкостницы и надхрящницы путём продольного надреза по наружной стороне тела и больших рожков подъязычной кости с отделением мягких тканей вверх и вниз от надреза по направлению к внутренней поверхности (мягкая ткань оставлялась в архиве). На щитовидном хряще в области пластин на наружной и внутренней поверхностях наносились крестообразные надрезы, в области рожков – продольные надрезы с отделением тканей, начиная с верхних рожков, затем нижних, и под конец в области пластин по направлению к углу хряща. На перстневидном хряще производился циркулярный надрез по наружной стороне пластины и дуги, мягкие ткани отделяли вверх и вниз по направлению к внутренней стороне и перед исследованием подсушивались. На восстановительном этапе сопоставленные отломки подъязычной кости соединяли при помощи пластилина. Визуальный этап – исследование невооружённым глазом и с помощью лупы. На измерительном этапе использовали линейку с ценой деления 0,1 см. На стереомикроскопическом этапе работали с микроскопом МБС-2 при боковом освещении и увеличении в 3,6-12 раз. На следующем этапе осуществляли обзорное фотографирование цифровым фотоаппаратом Nikon D5300. Макрофотографирование – получение увеличенного изображения при печати фотографий, репераж – указание стрелками повреждений.

Результаты исследования

За указанный период было проведено исследование гортанного комплекса в 30 случаях: 14 случаев механической асфиксии (повешение и удушение петлей) и 16 случаев тупой травмой шеи. В 12 случаях выявлено повреждение гортанного комплекса. В 7 из них повреждения комплекса гортани образовались при сдавлении шеи петлей, в 5 – при травмирующем действии тупого твердого предмета на область шеи. Обстоятельства получения травм были достоверно известны.

При анализе травм шеи от сдавления (повешение и удушение) петлей во всех случаях зафиксированы наружные повреждения в виде странгуляционной борозды,

кровоподтеков, кровоизлияний в мягкие ткани, а при механических травмах – ссадины, кровоподтеки иногда раны мягкой ткани шеи.

При повреждении комплекса гортани тупым предметом носили сочетанный характер. На подъязычной кости отмечался полный косопоперечный перелом левого конца тела и правого большого рожка (в некоторых случаях правого конца тела и левого большого рожка) (рис. 1), образовавшийся по механизму изгиба вследствие действия силы, приводящей отгибание периферического конца правого большого рожка по направлению внутрь. На щитовидном хряще перелом правого нижнего рожка с переходом на правую пластину (рис. 2). На перстневидном хряще переломы пластины слева (справа), в области левого и правого основания дуги (рис. 3), по средней линии дуги, образовавшиеся по механизму изгиба с повторной травматизацией в результате ударного и давящего воздействия тупого твёрдого предмета в направлении спереди-слева, а также справа, и при контакте с позвоночным столбом. Эти повреждения по механизму изгиба образовались в результате двукратного ударного воздействия тупого твёрдого предмета по области шеи спереди назад и справа налево, а также слева направо.

Верх

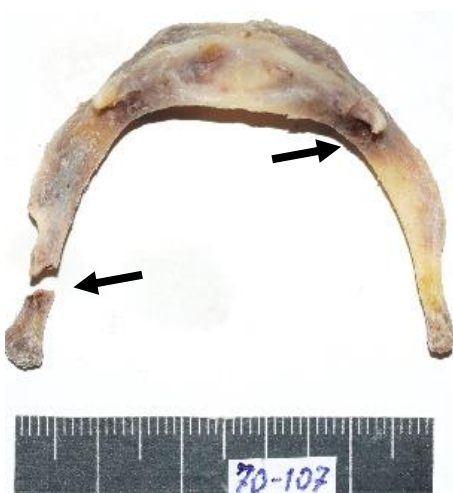

Рис 1. Вид сверху подъязычной кости покойного Ф.Х. с полным косопоперечным переломом левого большого рожка и правого конца тела (указано стрелкой).

Низ

Верх

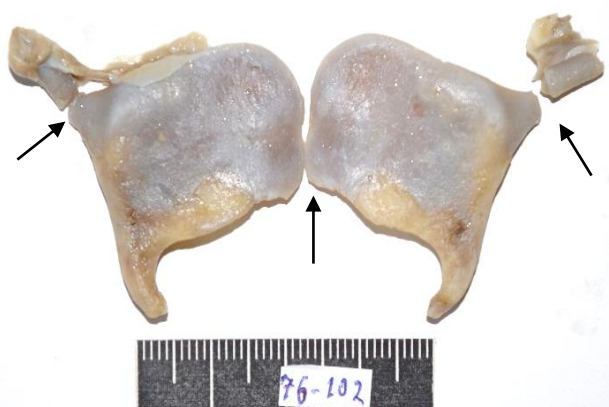

Рис. 2. Вид с наружной стороны щитовидного хряща покойной З.Б. Стрелками указаны переломы верхних рожков и угла хряща.

Низ




Рис. 3. Вид слева перстневидного хряща покойного С. Б. с разрезом (указан зелёной стрелкой) и неполным переломом дуги (указан чёрной стрелкой).

В одной экспертизе подъязычной кости отмечалось три перелома, образовавшихся по механизму сгиба: полный косопоперечный перелом правого большого рожка и неполный перелом в области сочленения тела с левым большим рожком в результате прямого действия тупого твёрдого предмета; на перстневидном хряще выявлен краевой перелом нижнего края дуги справа, образовавшийся в результате прямого действия силы, направленной спереди назад.

Данное наблюдение подтверждает мнение ряда исследователей о том, что подвижный рог (а именно область соединения с телом) оказывается наиболее подверженным деформациям и, следовательно, менее устойчивым к травматическим нагрузкам. Наличие синостозированных сочленений не делает в целом подъязычную кость устойчивой к деформациям, а лишь сообщает дополнительную прочность в области сочленений. В конкретных случаях, по нашему мнению, наиболее «уязвимыми точками», подверженными разрушению, оказываются области средних и задних отделов больших рогов, где и возникают переломы [5].

При изучении хрящей гортани были выявлены переломы дуги перстневидного хряща, односторонние переломы верхних рогов щитовидного хряща, в двух экспертизах – двусторонние переломы пластин щитовидного хряща. В одном случае установлено сочетание левосторонних наружных повреждений на шее пострадавшего, перелома левого рога подъязычной кости и боковых частей дуги перстневидного хряща. При этом морфология изломов перстневидного хряща позволила определить направление вектора внешнего воздействия – слева направо, спереди назад, что в совокупности с односторонними повреждениями кожных покровов и подъязычной кости, указывает на воздействие пальцев правой руки нападавшего. «Нетипичными» для данной травмы оказалось отсутствие переломов правого рога подъязычной кости и пластинок щитовидного хряща. Данный феномен можно было объяснить только анатомическими особенностями строения этих структур, а именно асимметричностью подъязычной кости за счет укороченного прямолинейного правого рога; наличием зон «костно-хрящевых мозолей» (последствий консолидированных переломов хрящевой ткани) пластинок щитовидного хряща, сообщающим последнему дополнительные прочностные свойства и устойчивость к разрушениям.

Обобщенный анализ локализации и взаиморасположения выявленных повреждений с учетом анатомических особенностей строения позволяет установить механогенез образования данной травмы.

В случаях сдавления шеи петлей выявлено преобладание изолированных травм подъязычной кости или щитовидного хряща, в результате ударного и давящего воздействия тупого твердого предмета в направлении спереди-слева, а также справа и при контакте с позвоночным столбом.

Результаты и обсуждение

При механических повреждениях сдавливающее воздействие на гортань в диагональном направлении спереди назад, справа налево (или слева направо) приводит к смещению гортани назад с прижатием к позвоночнику. От упора задних краев пластинок щитовидного хряща произошло сгибание заднего отдела пластинки и ее перелом, при продолжающемся травмирующем воздействии происходила дальнейшая деформация комплекса, в результате чего образовались повреждения пластинок щитовидного хряща и дуги перстневидного хряща. Переломы рога подъязычной кости и верхнего левого рога щитовидного хряща, вероятнее всего, являются непрямыми, возникшими при натяжении щитоподъязычных связок, по механизму изгиба в результате ударного воздействия тупого твердого предмета по комплексу шеи спереди назад и справа налево, а также слева направо, что подтверждает мнение многих авторов, о зависимости локализации и характера переломов от направления сдавления (в переднезаднем или боковом) [8,9].

Выводы

1. При анализе повреждений комплекса гортани следует учитывать не только фрактографические свойства, локализацию и объем выявленных переломов, но и вид, направление и механизм действия травмирующего агента.

2. Необходимо учитывать наличие анатомических особенностей и изменений, возникших вследствие ранее перенесенных травм при экспертизе повреждений комплекса гортани.

3. Приведенные данные могут быть учтены при проведении экспертиз (исследований) механических повреждений комплекса гортани.

References:

1. Alekseyenko S.I. Khimicheskiye ojogi pishevoda u detey // Sovremenniye tekhnologii diagnostiki i lecheniya detey i podrostkov: Sb. nauch. tr., posv. 170-letnemu yubileyu 1-y detskoy bol'nitsi Rossii. – SPb, 2005. – VI p. 2. – S. 25-30.

2. Gyusan A.O., Gyusan S.A. Ekstrennaya pomosh' pri narujni'kh travmakh glotki, gortani i sheynogo otdela trakhei // Sovremenniye naukoymkiye tekhnologii. – 2009. – №9. – S. 108-109.

3. Dorovskikh G.N. Luchevaya diagnostika sochetannoy travmi golovi i organov grudnoy kletki // Byul. Sibirskoy meditsini. – 2012. – №5. – S. 108-118.

4. Zenger V.G., Nasedkin A.N., Parshin V.D. Khirurgiya povrejdenny gortani i trakhei. – M.: Med. kniga, 2007. – 70 s.

5. Klepche I.K., Yakusheva M.N. Znachenije osobennostey anatomicheskogo stroyeniya pod'yazi'chnoy kosti i khryashey gortani pri opredelenii mekhanogeneza povrejdenny v sluchayakh zakri'toy tupoy travmi shey // Materiali Vserossiyskogo s'yezda sudebni'kh medikov. – Moskva; Tyumen', 2005. – S. 140.

6. Mishin Ye.S. Ispol'zovaniye metoda diagnostiki povrejdenny pod'yazi'chnoy kosti, khryashey gortani i trakhei pri tupoy travme shei v byuro sudebno-meditsinskoy ekspertizi Sankt-Peterburga // Trudi nauchno-prakticheskoy konferentsii s mejdunarodni'm uchastiyem. – M., 2016. – S. 143-145.

7. Mishin Ye.S., Pravodelova A.O., Podporinova Ye.E., Tsukanova A.F. Ostraya di'khatel'naya nedostatochnost' kak neposredstvennaya prichina smerti pri zakri'toy tupoy travme shei ot udarov tupi'mi ob'yektami // Trudi nauchno-prakticheskoy konferentsii s mejdunarodni'm uchastiyem. – M., 2017. – S. 263-267.

8. Pavlova G.V. Povrejdeniya shei pri padenii s vi`soti` v sudebno-medsinskoy praktike. // Aktual`ni`ye problemi` teorii i praktike kriminalistiki i sudebnoy meditsini`. – SPb, 2000. – S. 282-284.

9. Schaefer S.D. Management of acute blunt and penetrating external laryngeal trauma // Laryngoscope. – 2014. – Vol. 124, №1. – C. 233-244.