

3-20-2019

DEVELOPMENT AND STANDARDIZATION OF FUNCTIONAL PRE-OPERATION PREPARATION IN PATIENTS WITH SCOLIOSIS

A.F. Matyushin

Federal State Budgetary Institution Novosibirsk Scientific Research Institute of Nuclear Physics named after Ya.L. Tsiv'yana, Novosibirsk, Russia, ndm2@mail.ru

F.R. Umarchodzhaev

Tashkent Pediatric Medical Institute, Uzbekistan.

Follow this and additional works at: <https://uzjournals.edu.uz/pediatrics>

Recommended Citation

Matyushin, A.F. and Umarchodzhaev, F.R. (2019) "DEVELOPMENT AND STANDARDIZATION OF FUNCTIONAL PRE-OPERATION PREPARATION IN PATIENTS WITH SCOLIOSIS," *Central Asian Journal of Pediatrics*: Vol. 2 : Iss. 1 , Article 38.

Available at: <https://uzjournals.edu.uz/pediatrics/vol2/iss1/38>

This Article is brought to you for free and open access by 2030 Uzbekistan Research Online. It has been accepted for inclusion in Central Asian Journal of Pediatrics by an authorized editor of 2030 Uzbekistan Research Online. For more information, please contact brownman91@mail.ru.

DEVELOPMENT AND STANDARDIZATION OF FUNCTIONAL PRE-OPERATION PREPARATION IN PATIENTS WITH SCOLIOSIS

Cover Page Footnote

Federal State Budgetary Institution Novosibirsk Scientific Research Institute of Nuclear Physics named after Ya.L. Tsiv'yana, Novosibirsk, Russia. Tashkent Pediatric Medical Institute, Uzbekistan.

УДК 616.711-007.55-(0.03.2)-002.54

РАЗРАБОТКА И СТАНДАРТИЗАЦИЯ ФУНКЦИОНАЛЬНОЙ ПРЕДОПЕРАЦИОННОЙ ПОДГОТОВКИ У БОЛЬНЫХ СО СКОЛИОЗОМ

¹Матюшин А.Ф., ²Умарходжаев Ф.Р.

¹Федеральное Государственное Бюджетное Учреждение Новосибирский НИИТО имени Я.Л. Цивьяна, г.Новосибирск, Россия

²Ташкентский педиатрический медицинский институт,

Резюме

В данной статье представлены материалы собственных теоретических и практических исследований, послуживших основой для разработки и стандартизации системы функциональной диагностики, подготовки, предоперационного планирования, профилактики осложнений и прогнозирования исходов хирургического лечения сколиотических деформаций. Внедрение и последующее использование этой системы в клинике позволило детально изучить влияние систематически повторяемых непрерывных вытяжений с постоянной силой на различные формы сколиотических деформаций.

Ключевые слова: сколиотическая болезнь, вытяжение, предоперационная подготовка, дети и подростки

СКОЛИОЗ БЕМОРЛАРДА ОПЕРАЦИЯ ОЛДИ ФУНКЦИОНАЛ ТАЙЁРГАРЛИКНИ ИШЛАБ ЧИҚИШ ВА СТАНДАРТЛАШТИРИШ

¹Матюшин А.Ф., ²Умарходжаев Ф.Р.

¹Я.Л. Цивьян номидаги Новосибирск ТООИТИ, Федерал давлат бюджет муассасаси, Новосибирск ш., Россия

²Тошкент педиатрия тиббиёт институти,

Резюме

Ушбу мақолада сколиотик деформацияларни хирургик даволаш амалиётининг функционал диагностикаси, унга тайёргарлик, операция олди режалаштириш, асоратлар ва натижаларни прогноллаш тизимини ишлаб чиқиш ва стандартлаштиришга асос бўлиб хизмат қилган шахсий назарий ва амалий тадқиқотлар материаллари келтирилган. Бу тизимни татбиқ этиш ва келгусида амалиётда қўллаш сколиотик деформацияларнинг турли шаклларида умуртқа погонасини тизимли равишда домий куч билан такрорланувчи мунтазам тортишларнинг таъсирини баътафсил ўрганиш имконини берди.

Калит сўзлар: сколиоз касаллиги, тортиш, операция олди тайёргарлиги, болалар ва ўсмирлар

DEVELOPMENT AND STANDARDIZATION OF FUNCTIONAL PRE-OPERATION PREPARATION IN PATIENTS WITH SCOLIOSIS

¹Matyushin A.F., ²Umarchodzhaev F.R.

¹Federal State Budgetary Institution Novosibirsk Scientific Research Institute of Nuclear Physics named after Ya.L. Tsiv'yana, Novosibirsk, Russia

²Tashkent Pediatric Medical Institute

Resume,

This article presents the materials of their own theoretical and practical research, which served as the basis for the development and standardization of the system of functional diagnosis, preparation, preoperative planning, prevention of complications and prediction of outcomes of surgical treatment of scoliotic deformities. The introduction and subsequent use of this system in the clinic made it possible to study in detail the effect of systematically repeated continuous stretching with constant force on various forms of scoliotic deformations.

Key words: scoliotic disease, stretching, preoperative preparation, children and adolescents

Актуальность

При планировании операции по поводу идиопатического сколиоза (ИС) определение мобильности дает персонализированную информацию, относительно величины коррекции конкретной сколиотической деформации у конкретного больного в необходимый промежуток времени. Кроме того, хирург получает представление о протяженности структурных изменений позвоночника, об уровнях, до которых необходимо установить интрузментарий, о виде и последовательности необходимых хирургических доступов. [Lamarre,2009]

Несмотря на все многообразие методов, из-за отсутствия стандартных критериев среди хирургов нет единого понимания того, какие деформации следует считать мобильными или гибкими, а какие достоверно ригидными или фиксированными, это приводит не только к выбору неверной тактике лечения и возникновению осложнений, но и не позволяет достоверно сравнить результаты лечения и оценивать эффективность используемых методов хирургической коррекции. (Kleeps, 2001; Cheh, 2007; Lamarre, 2009.)

Цель и исследования: разработка и стандартизация функциональной предоперационной подготовки у больных со сколиотической болезнью.

Материал и методы

В период с 2001 по 2018 года пациентам, имеющим показания к оперативному лечению по поводу сколиотической болезни, амбулаторно, на клинических базах Республиканского Центра детской Ортопедии (РЦДО) и Ташкентского Педиатрического Медицинского Института (ТашПМИ МЗ РУз) применяли предоперационную подготовку в виде лечебно-диагностического комплекса, который включал серию тестов с применением стандартизированных систематических функциональных вытяжений на гравитационной раме. Всего для исследования было отобрано 197 пациентов, 30(15,2%) мужского и 167(84,8%) женского полов со средним возрастом $15,46 \pm 3,02$ (8-28), средним значением признака Риссера $3,29 \pm 1,52$ (0-5).

Основной сколиотической дуги $88,70 \pm 35,40$ (39-182о). В структуре исследования преобладали «чисто» сколиотические деформации 61,9% (122), грудной локализации 60,9% (120), в основном правосторонние 81,7% (161). Идиопатический сколиоз был установлен в 167 (84,8%) случаях, врожденный в 13 (6,6%), нейрофиброматоз Реклингхаузен в 8 (4,1%), синдром Марфана, Элерса-Данло и ятрогенные причины сколиоза по 2 (1%) случая. В работе использованы методы исследования: клинический, рентгенологический, антропометрический, статистический, функциональные: ССВП, ФВД, клинико-лабораторные ЭКГ, МСКТ, и ЯМРТ.

Результаты и обсуждение

По виду физического силового воздействия на сколиотическую деформацию можно разделить на две категории. К первой следует отнести рентгеноспондилографию с разгибанием деформации за счет наклонов, давления на ее вершину или различного сочетания этих воздействий в положении лежа на спине, лежа на спине с боковым наклоном, [Klepps,2001; Cheh,2007] стоя с боковым наклоном, лежа на животе с ручным давлением на вершину дуги, [Klepps,2001; Vedantam, 2000; Davis, 2004; Cheh,2007] лежа на боку с упором вершины деформации на валик, «fulcrumbendingradiograph». [Klepps,2001; (Цит. по Cheung KM, Luk KD., 1997)]. Другая категория основана на рентгеноспондилографии в условиях осевого вытяжения ручного или при подвешивании, как при ясном сознании пациента [Davis, 2004; Hamzaoglu,2005; Lamarre,2009], так и под общим наркозом. [Hamzaoglu,2005] Теоретически можно выделить и третий вид функциональной диагностики, в котором совмещают вытяжение с дополнительным давлением рукой на вершину искривления, но практически он используется крайне редко. [Davis, 2004] Такая функциональная рентгенодиагностика в комплексе предоперационного планирования призвана решить главный вопрос тактики хирургического лечения, какие деформации следует считать мобильными или гибкими, а какие достоверно ригидными или фиксированными? Общество SRS рекомендует считать ригидными сколиозы, чья амплитуда исправления главной дуги при тестировании боковым наклоном, составляет менее 25% (SukS.I., 2005) от ее величины в положении стоя, что определяет достаточность одной задней инструментальной коррекции даже в тяжелых случаях сколиоза. (KirkKL 2003; KukloT.R.,

2005) Некоторые исследователи определяют критерий ригидности сколиоза по величине остаточной сколиотической дуги в наклоне, если она уменьшается до 70° и более. (Dobbs M.B., 2006)

Следует так же отметить, что возраст пациента, месторасположение вершинного позвонка деформации и число вовлеченных в сколиоз позвонков, ребер, также влияют на условия, при которых корригирующие способности теста с вытяжением, оказываются выше, чем при рентгенографии с боковым наклоном. [Watanabe, 2007]

В сложившейся ситуации отсутствие дифференцированного подхода и стандартизации метода тестового корригирующего воздействия приводит не только к выбору неверной тактики лечения, снижению эффективности коррекции и возникновению осложнений, но и не позволяет достоверно сравнивать результаты лечения и оценивать эффективность используемых методов хирургической коррекции. [Klepps 2001 Cheh, 2007 Lamarre,2009] В связи с этим клинические результаты исследований и мнения исследователей в отношении эффективности того или иного метода не однозначны, [Qi,2008; Sultanis,2009; Hasler,2010; Cheung, 2010; Kenneth, 2010] что затрудняет принятие полноценно информированного решения и, нередко, является причиной ошибок при прогнозировании и планировании оперативного лечения. [Qi,2008; Sultanis,2009; Hasler,2010; Cheung, 2010; Kenneth, 2010 Qi,2008; Lamarre,2009]

Результаты исследования

В основу разработки комбинированной предоперационной лечебно-диагностической системы положено стандартное вытяжение туловища при подвешивании, используемое не только, как стандартизированное диагностическое средство предоперационного планирования и прогнозирования, но и как, лечебно-профилактическое воздействие, развивающее мобильность деформации позвоночника и грудной клетки, способствующее улучшению функции внешнего дыхания и профилактики развития осложнений.

Разработанная система предоперационной функциональной диагностики и подготовки пациентов с прогрессирующими формами сколиоза, выбрана в качестве объекта клинического исследования. Единицей наблюдения являлся пациент страдающий сколиозом. Критериями эффективности, безопасности, и физиологической доступности предлагаемого метода были: стандартизация способа, развитие физической выносливости к непрерывному вытяжению, увеличение мобильности/гибкости деформации позвоночника, профилактика осложнений, прогнозирование и показание к хирургическим методом оперативного лечения.

Стандартный клинический метод исследования

Каждому пациенту проводился ортопедический осмотр по стандартной схеме. Основное внимание уделяли следующим клиническим данным: жалобы, рост стоя и сидя, перекосы надплечий, нижних углов лопаток, треугольников талии, таза, баланс туловища над крестцом (сзади - расстояние в сантиметрах и миллиметрах от межъягодичной складки до линии отвеса и спереди от пупка до линии отвеса), выраженность физиологических изгибов, сторона, локализация и протяжённость деформации. Из анамнеза выясняли сроки выявления деформации позвоночника, темп и динамику её про-

грессирования, проводимое лечение. Кроме того, оценивался неврологический статус пациентов, проводились стандартные лабораторные исследования показателей гомеостаза.

Описание предоперационного лечебно-диагностического комплекса

Пациентам, имеющим показания к оперативному лечению по поводу сколиотической болезни, амбулаторно применяли комбинированный метод функциональной предоперационной подготовки и функционального тестирования вытяжением с постоянной силой, посредством повторения систематически увеличивающихся по продолжительности непрерывных подвешиваний в специальном головодержателе. Метод использовали, как средство функционального профилактического воздействия, направленного на развитие адаптационных способностей органов и систем организма пациента, а также, как стандартизированный инструмент систематического функционального контроля путем определения и оценки испытанием и измерением его антропометрического и физиологического состояния.

Методы специальной функциональной подготовки и тестирования вытяжением

Систематическим стандартизированным вытяжением предупредили развитие неврологических, остеодеструктивных и соматических осложнений при хирургической коррекции деформаций позвоночника путем развития адаптационных способностей пациента, физической выносливости к вытяжению и к исправляемости деформации позвоночника и грудной клетки. На этапах адаптационного развития осуществляли систематический функциональный контроль до, после и в процессе стандартного вытяжения, посредством определения и оценки осмотром специалистов, испытанием и измерением объективного антропометрического и физиологического состояния пациента, с использованием стандартных методик, аппаратов и измерительных приборов. На основе полученных результатов осуществляли персонализированное предоперационное планирование, прогнозирование исходов лечения.

Перед началом вытяжений осуществляют МРТ исследование и рентгенографию шейного и верхнего грудного отдела позвоночника в двух проекциях на предмет выявления аномалий.

Вытяжение позвоночника осуществляли в вертикальном положении на гравитационной раме посредством подвешивания в глубоком головодержателе.

Методы исследования, анализа и контроля за вытяжением, показатели и оценочные критерии

При достижении мобильности на величину функционального компонента деформации на вытяжении выполняли контрольную фотофиксацию, рентгеноспондилографию и регистрировали ВП спинного мозга, а результаты исследования анализировали. После анализа оценивали перспективы коррекции, предполагаемую ее величину, риски развития осложнений, принимали хирургическое решение, намечали тактику и объемы оперативного вмешательства и готовили пациента к операции.

На каждом занятии определяли длину туловища в положении стоя и при подвешивании с помощью метровой рулетки (цена деления 1 мм). Измеряли расстояние между остистыми отростками С7 и S1 позвонков – за-

дня дистанция и от яремной вырезки до лобка – передняя дистанция Макарова. Разницу расстояний стоя и при зависании регистрировали с точностью до 5 мм. Систематическое увеличение передней дистанции Макарова от занятия к занятию, указывало на прогрессирующую мобильность кифотического компонента деформации, а аналогичное увеличение задней – прогрессирующую мобильность ее сколиотического компонента. Степень мобильности деформации определяли количественно в сантиметрах и миллиметрах, вычисляя разность между длиной туловища в положении стоя и в финале вытяжения, как для передней, так и для задней дистанции.

На каждом занятии регистрировалась продолжительность непрерывного свободного виса в секундах. Последняя величина отражала продолжительность непрерывного вытяжения, увеличение которой от занятия к занятию являлось критерием продолжения развития физической выносливости пациента к вытяжению.

В случае, когда разность длины туловища между положением стоя и при зависании оставалась неизменной, по сравнению с предыдущими вытяжениями, в течение 1-2 недель занятий, а длительность непрерывного зависания достигала 6 минут и продолжала от занятия к занятию увеличиваться, мобильность деформации определялась, как величина функциональной мобильности деформации или пороговая (максимальная функциональная). Таким образом, критериями определения достижения максимальной (пороговой) функциональной мобильности и гибкости деформации позвоночника и грудной клетки является: продолжающееся увеличение длительности непрерывного свободного виса в 6 минут и более, при стабилизации или даже снижении показателей растяжимости туловища в сантиметрах.

По достижении пациентом пороговой максимальной функциональной мобильности, рентгенологически фиксировали максимальную мобильность сколиоза, выполняя в финале непрерывного свободного виса контрольные рентгеноспондилограммы в переднезадней и боковой проекциях.

Рентгеновское изображение с рентгенограмм переводилось в цифровой формат, загружалось в персональный компьютер и приводилось к единому масштабу. Все последующие измерения осуществлялись в графическом редакторе Adobe Photoshop CS2 (версия 9) с точностью до первого знака после запятой.

На рентгенограммах определяли угол сколиоза главной дуги и дуг противоискривления по методу Кобба, в градусах, величину смещения вершинного позвонка от центральной оси в миллиметрах (мм), его ротацию в % по отношению к исходному по Нэшу-Мо. По расстоянию между центральными осями T1 и S1 позвонков во фронтальной и сагиттальной плоскостях определяли нарушение фронтального и сагиттального баланса.

Все данные заносили в амбулаторную карту больного (АКБ) с персонализированными таблицами и графиками.

На основе всех полученных данных определяли стандартную величину максимальной функциональной мобильности сколиоза и деформации грудной клетки, прогнозировали риски развития неврологических расстройств, изменения функции внешнего дыхания, величины предполагаемой коррекции асимметрий и их допустимые значения.

Клинический пример - 1,

Пациентка Х.М. 2001 г. р.; История болезни ТашПМИ № 389/389 02.11.2015 г. по 30.11.2015 г. Диагноз: Сколиотическая болезнь. Подростковый, неврологически осложненный идиопатический правосторонний грудной прогрессирующий декомпенсированный фиксированный кифосколиоз 4 степени. (125°) с левосторонним верхнегрудным и поясничным противоискривлениями ($65^\circ/61^\circ$). Задний правосторонний грудной реберный горб. Корешково-спинальный синдром. Персистирующая торако-люмбагия.

Стандартизированные систематически повторяемые

непрерывные вытяжения подвешиванием привели к исправлению сколиотической деформации позвоночника на величину ее функциональной составляющей на 5 неделе (32 занятия). Данные вытяжения развили физическую выносливость к вытяжению за счет прироста продолжительности вися на 559 сек (со 131 сек на первом занятии, до 690 сек в финале подготовки), что увеличило импульс силы вытяжения с 350 до 18139,56(Нм2с) и привело к исправлению угла Кобба основной дуги на 50,4% (со 125° в положении стоя до 62° на вытяжении). Рис. 1

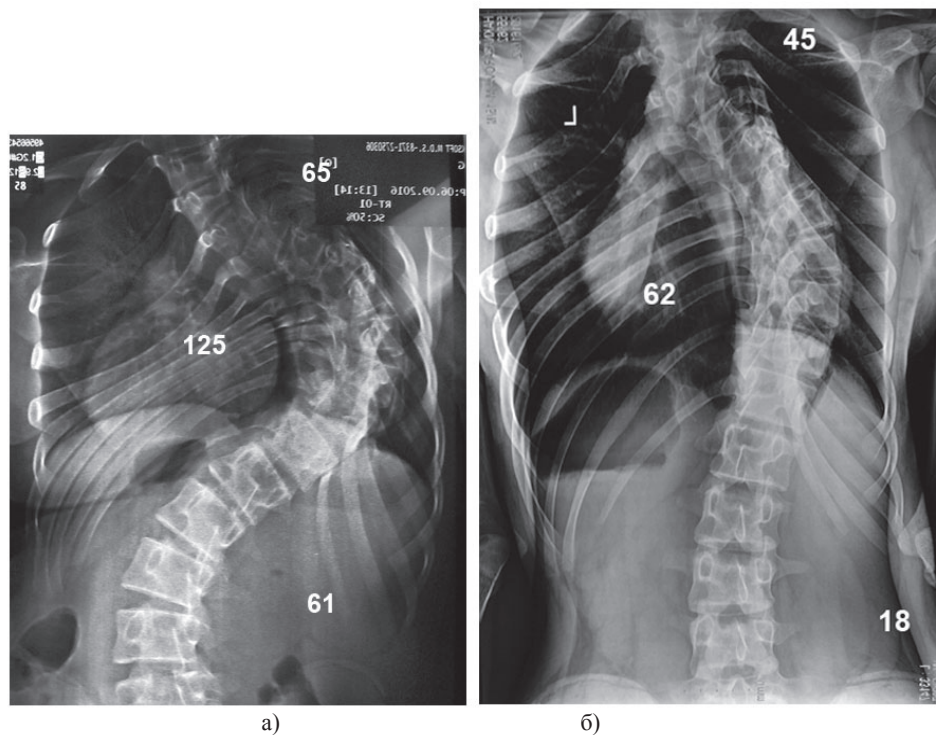


Рис. 1. Фоторентгеноспондилограммы больной ХМ в прямой проекции: а) в положении стоя; и б) на вытяжении

Угловой коэффициент импульса силы исправления деформации на величину функциональной составляющей в финале вытяжения составил 989,3(Нм2с/°). Линейный коэффициент развития растяжимости туловища увеличился в 11,31 раза с 595,3 в начале вытяжения до 6735,3(Нмс) в финале, при удлинении задней дистанции туловища в 2 раза или на 6,5 см. (с 36,5 см до 43 см). Краниальная и каудальные дуги противосикривления

корригировались при подвешивании соответственно на 30,7% и 70,4% ($65^\circ/45^\circ$ и $61^\circ/18^\circ$, соответственно).

По данным дорзальной фотограмметрии (рис. №2.) среднестатистический результат коррекции пяти показателей асимметрий туловища составил 68,32%, таблица №1

Сравнение данных дорзальной фотограмметрии пациентки ХМ.в положении стоя и на вытяжении

Таблица №1

Наименование показателя	Стоя /вытяжение	Прогноз коррекции.(абс.)	Прогноз коррекции (%)
Фронтальный баланс туловища, угол 2-1-2*	$8^\circ/1^\circ$	7°	(87%)
Перекося надплечий (наклон линии 3-3*)	$2,6^\circ/1,5^\circ$	$1,1^\circ$	(42,3%)
Перекося вершин складок подмышечных впадин (наклон линии 4-4*)	$4,4^\circ/0,5^\circ$	$-3,9^\circ$	(88,6%)
Перекося углов лопаток (наклон линии 5-5*)	$14,1^\circ/8^\circ$	$-6,1^\circ$	(43,3%)
Асимметрия центральных вершин треугольников талии (наклон линии 6-6*)	$28^\circ/5,5^\circ$	$22,5^\circ$	(80,4%)
Средняя совокупная в (%) величина коррекции по 5 показателям	-	-	(68,32%)

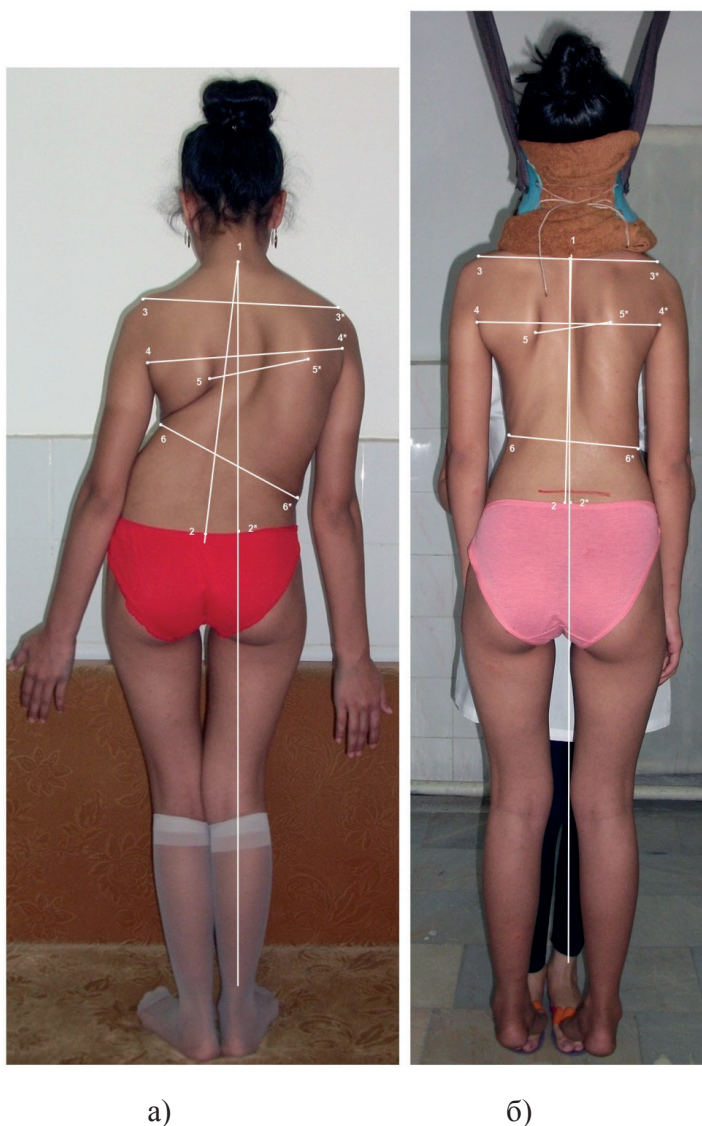


Рисунок 2. Фотоизображение больной А.С сзади: а) в положении стоя; б) на вытяжении. На цифровое фото нанесена фотограмметрическая разметка, отражающая изменения асимметрий туловища.

Заключение

Применение у пациентки Х.М. с неврологически осложненным сколиозом стандартизированных систематически повторяемых непрерывных вытяжений в продолжении 5 недель (32 занятия) увеличило физическую выносливость к вытяжению подвешиванием за счет увеличения продолжительности виса в безопорном положении в 5,3 раза со 131 сек до 690 сек. Это увеличило импульс силы непрерывного вытяжения с 350 до 18139,56(Нм2с) и привело к исправлению угла Кобба основной дуги на 50,4%, краниальной и каудальной дуг противосикривления на 30,7% и 70,4%, соответственно. Величина удлинения задней дистанции туловища за 690 сек непрерывного вытяжения увеличилась в 3,3 раза с 2 до 6,5 см, дорзальные асимметрии туловища исправлялись на 68,32%. Результаты нейрофизиологического исследования и физикального неврологического обследования подтвердили эффект положительных изменений в неврологическом статусе пациента, возникших при моделировании исправления сколиоза посредством непрерывного вытяжения в продолжение 690 сек. Пациентке

Х.М с неврологически осложненным, тяжелым (125°) сколиозом установлен достоверно-позитивный прогностический статус в связи с чем, с целью купирования неврологических осложнений показана радикальная хирургическая коррекция сколиотической деформации в два этапа: 1) мобилизирующая дискэктомия с первичной инструментальной коррекцией; 2) дополнительная коррекция и финальный спондилодез.

Выводы:

Разработанный предоперационный метод ведения детей больных сколиозом способствует подготовки паравертебральных тканей и содержимого позвоночного канала к радикальной коррекции, снижает риск возникновения неврологических расстройств, позволяет определить хирургическую тактику и прогнозирование возникновения неврологических расстройств, что в свою очередь позволит улучшить результаты лечения данного заболевания.

СПИСОК ЛИТЕРАТУРЫ:

1. Lamarre M E, Parent S, Labelle H, Aubin CE, Joncas J, Cabral A, Petit Y. Assessment of spinal flexibility in adolescent idiopathic scoliosis: suspension versus side-bending radiography. //Spine (Phila Pa 1976). 2009 Mar 15;34(6):591-7.
2. Klepps S J, Lenke LG, Bridwell KH, et al. Prospective comparison of flexibility radiographs in adolescent idiopathic scoliosis. //Spine 2001; 26:74-9.
3. Cheh G, Lenke LG, Lehman RA Jr, Kim YJ, Nunley R, Bridwell KH. The reliability of preoperative supine radiographs to predict the amount of curve flexibility in adolescent idiopathic scoliosis. //Spine (Phila Pa 1976). 2007 Nov 15; 32(24):2668-72.
4. Vedantam R, Lenke LG, Bridwell KH, Haas J, Linville DA A prospective evaluation of pulmonary function in patients with adolescent idiopathic scoliosis relative to the surgical approach used for spinal arthrodesis. //Spine (2000)25:82-90.
5. Cheung K. M, Luk KD. Prediction of correction of scoliosis with use of the fulcrum bending radiograph. //J Bone Joint Surg Am 2010; 79:1144-50.
6. Davis BJ, Gadgil A, Trivedi J, et al. Traction radiography performed under general anesthetic: a new technique for assessing idiopathic scoliosis curves. //Spine. 2004 Nov 1;29: P. 2466-2470.
7. Hamzaoglu A, Talu U, Tezer M, Mirzanli C, Domanic U, Goksan B: Assessment of curve flexibility in adolescent idiopathic scoliosis. //Spine 2005, 30(14): P. 1637-1642.
8. Suk S.I., Chung E.R., Kim J.H., Kim S.S., Lee J.S., Choi W.K. Posterior vertebral column resection for severe rigid scoliosis // Spine. – 2005. – V. 30. – P. 1682–1687.
9. Kirk KL, Kuklo TR, Polly DW Jr: Traction versus side-bending radiographs: is the proximal thoracic curve the stiffer curve in double thoracic curves? //Am J Orthop 2003, 32:284-288
10. Kuklo T.R. et al. Accuracy and Efficacy of Thoracic Pedicle Screws in Curves More Than 90° // Spine.- 2005. V. 30.№ 2, P. 222–226
11. Dobbs M.B., Lenke L.G., Kim Y.J., et al. Anterior/posterior spinal instrumentation versus posterior instrumentation alone for the treatment of adolescent idiopathic scoliotic curves more than 90° // Spine. – 2006. – V. 31. – P. 2386–2391
12. Watanabe K, Kawakami N, Nishiwaki Y, et al. Traction versus supine bending radiographs in determining flexibility: what factors influence these techniques? //Spine. 2007 Nov 1;32:2604-2609.
13. Qi Fei ,Yi-peng Wang *,Suo-mao Yuan et al., Comparative Study Of Three X-Ray Methods For Assessment Of Curve Flexibility In Adolescent Idiopathic Scoliosis // J.Orthopaedics 2008;5(1)e2
14. Hasler CC, Hefti F, Buchler P. Coronal plane segmental flexibility in thoracic adolescent idiopathic scoliosis assessed by fulcrum-bending radiographs. //Eur Spine J. 2010;19:732-738.
15. Soultanis K, Pyrovolou N, Karaliotas G, et al., A radiographic evaluation of elasticity in idiopathic scoliotic curves: are lateral bending films reliable enough to estimate curve elasticity? Scoliosis. 2009, 4(Suppl 1): O12 The electronic version of this abstract is the complete one and can be found online at: <http://www.scoliosisjournal.com/content/4/S1/O12>

Поступила 22.05.2019