

3-1-2018

## MORPHOLOGICAL AND MORPHOMETRIC CHARACTERISTICS OF INTRAGONAL VEINS OF THE COLON IN THE AGE ASPECT

T.A. Sagatov

*Tashkent Medical Academy, Tashkent, 100104, Uzbekistan, sta\_1955@list.ru*

N.A. Hasanov

*Tashkent Medical Academy, Tashkent, 100104, Uzbekistan*

Follow this and additional works at: <https://uzjournals.edu.uz/tma>

---

### Recommended Citation

Sagatov, T.A. and Hasanov, N.A. (2018) "MORPHOLOGICAL AND MORPHOMETRIC CHARACTERISTICS OF INTRAGONAL VEINS OF THE COLON IN THE AGE ASPECT," *Central Asian Journal of Medicine*: Vol. 2018 : Iss. 1 , Article 10. Available at: <https://uzjournals.edu.uz/tma/vol2018/iss1/10>

This Article is brought to you for free and open access by 2030 Uzbekistan Research Online. It has been accepted for inclusion in Central Asian Journal of Medicine by an authorized editor of 2030 Uzbekistan Research Online. For more information, please contact [brownman91@mail.ru](mailto:brownman91@mail.ru).

*Title of the article in Russian language:*

**МОРФОЛОГИЧЕСКАЯ И МОРФОМЕТРИЧЕСКАЯ  
ХАРАКТЕРИСТИКА ВНУТРИОРГАННЫХ ВЕН  
ТОЛСТОЙ КИШКИ В ВОЗРАСТНОМ АСПЕКТЕ**

*Title of the article in the Uzbek language:*

**ЁШГА ДОИР ЙЎҒОН ИЧАК ИЧКИ ВЕНАЛАРИНИ  
МОРФОЛОГИК ВА МОРФОМЕТРИК ТАСНИФИ**

**MORPHOLOGICAL AND MORPHOMETRIC CHARACTERISTICS OF INTRAGONAL VEINS OF  
THE COLON IN THE AGE ASPECT**

**Sagatov T.A., Hasanov N.A.**

*Ташкентская медицинская академия*

*Maqola to'g'risida ma'lumot*

*Qabul qilindi: 2018 y, yanvar*

*Chop etildi: 2018 y, mart*

*Калит сўзлар: йўгон ичак ички ва ташиқи, тартибли вена томирлари, тузилиши, топографияси морфометрик ўлчамлар, онтогенези, чамбар ичак, деворини қалинлиги.*

#### **АННОТАЦИЯ**

*Мақсад: йўгон ичак ички веналарини морфологик ва морфометрик ўзгаришларни ёшга доир ўрганиши. Материал ва усуллар: постнатал онтогенезда йўгон ичакнинг морфологик ва морфометрик теширув учун 45 та янги тузилган, турли ёшдаги болалар ва турлий ёшдаги кишилар ҳазм аъзоларида патологик ўзгаришлар бўлмаган мурдалардан фойдаланилди. Натижа: постнатал онтогенезда йўгон ичакнинг тузилиши, топографияси ва морфометрик ўлчамлари ва ички вена қон томирларини турли ёшларда текширилди ва ўзига ҳос тарзда ўзгаришлар аниқланди. Хулоса. йўгон ичакнинг девори ва ички веналарини биринчи, иккинчи ва етуклик даврга қадар ичак девори кўзга кўринарлик тарзда деворини қалинлаштириши аниқланди. Кексалик даврида ичак девори ва венасини юқалашиши, лекин эластик мембранасини қалинлаштириши аниқланди.*

#### **ABSTRAKT**

*To study the morphological and morphometric features of intraorganic veins and colon tissue structures in the age aspect. Materials and Methods: The materials for this work were 45 corpses fetuses, infants, children of different ages and adults, who died of herbs and diseases not associated with the pathology of the digestive system. Results: The structure, topography and morphometric parameters of the colon and their intraorganic veins in postnatal ontogeny were studied. It was found that the blood supply of the colon in children is not fundamentally different from that of adults. In the elderly, the thickness of muscle cells of the middle layer decreases, the total thickness decreases, but the inner elastic membrane thickens in all the veins of the colon. Conclusions: In the periods of the 1st and 2nd childhood and at adulthood, the thickness of walls is markedly increased. In the elderly, the total thickness of the vein wall decreases, but the inner elastic membrane thickens.*

#### **АННОТАЦИЯ**

*Цель: изучение морфологических и морфометрических особенностей внутриорганальных вен и тканевых структур толстой кишки в возрастном аспекте. Материал и методы: материалом для исследования явились 45 трупов новорожденных и детей разного возраста, а также взрослых людей, умерших от травм и болезней, не связанных с патологией органов пищеварения. Результаты: были изучены строение, топография и морфометрические параметры толстой кишки и их внутриорганальные вены в постнатальном онтогенезе. Установлено, что кровоснабжение толстой кишки у детей принципиально не отличается от такового у взрослых. В пожилом возрасте происходит уменьшение толщины мышечных клеток среднего слоя, общая толщина уменьшается, но внутренняя эластическая мембрана утолщается у всех вен толстой кишки. Выводы: в периодах 1-го, 2-го детства и в зрелом возрасте толщина стенок заметно увеличивается. В пожилом возрасте общая толщина стенки вен уменьшается, но внутренняя эластическая мембрана утолщается.*

*Информация о статье*

*Принят: январь 2018 г.*

*Опубликовано: март 2018 г.*

*Ключевые слова: толстая кишка, порядковые вены и внутриорганальные вены, строение, топография, морфометрические параметры, онтогенез, ободочная кишка, толщина стенки.*

Изучение возрастных особенностей тканевых структур различных отделов толстой кишки и ее кровеносных сосудов в постнатальном онтогенезе в последнее время становится особенно актуальным. Исследованию морфологических особенностей пищеварительной системы и ее вен по-

священы работы многих морфологов [2,5-8,10]. Однако в своих работах они не обращают внимание на возрастные изменения толстой кишки, отдельных ее частей и кровеносных сосудов.

### **Цель исследования**

Изучение морфологических и морфометрических особенностей внутриорганных вен и тканевых структур толстой кишки в возрастном аспекте.

### **Материал и методы**

Материалом для исследования явились 45 трупов новорожденных детей разного возраста и взрослых людей, умерших от травм и болезней, не связанных с патологией органов пищеварения. Для определения морфофункциональных особенностей и строения сосудистого русла толстой кишки нами проведены морфометрические и макро-микроскопические исследования этого органа. Для изучения ангиоархитектоники толстой кишки вводили эфирный раствор свинцового сурика в соотношении 1:2 или 20% водный раствор сернокислого бария. 1 кг бария разводили в 5,0 л воды, в течение 1,5 часа кипятили, полученный гомогенный раствор пропускали через 4-слойную марлю, а затем вводили во внутреннюю брыжеечную артерию с помощью 20 мл шприца. При введении жидкости Герота использовали аппарат Рива-Роччи для измерения давления. После окончания инъекции некоторые препараты брали на рентгенографию и помещали в специальный сосуд с 5,0% раствором нейтрального формалина с целью фиксации.

Для световой микроскопии образцы ткани фиксировали в 10% растворе формалина на фосфатном буфере. Парафиновые срезы окрашивали гематоксилином и эозином. Светооптические микрофотографии получали на микроскопе Axioscop 40 – Zeiss, сопряженным с цифровой камерой. Все микрофотографии подвергались обработке и сохранению данных на компьютере с помощью прикладных программ Microsoft Windows XP-Professional. Морфометрические данные обрабатывали общепринятыми методами вариационной статистики.

### **Результаты и обсуждение**

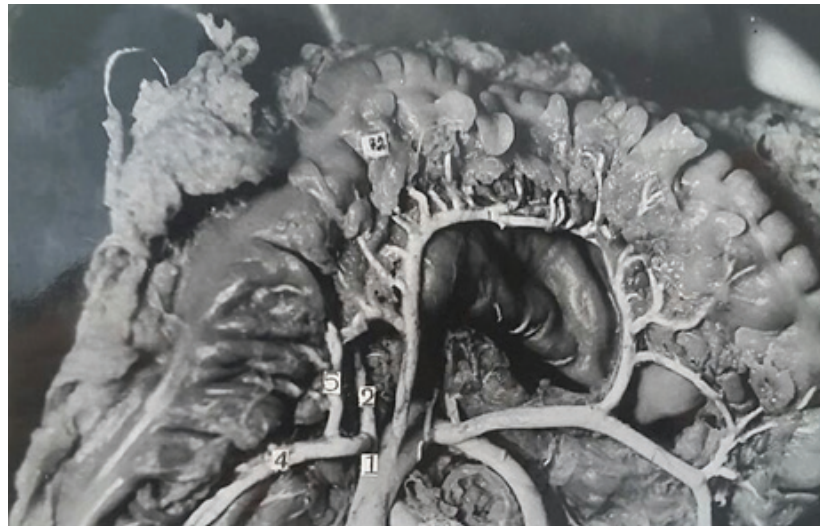Полученные нами данные показали, что у новорожденных толстая кишка имеет длину 65-68 см, в годовалом возрасте – 83 см, к 3-м годам – 86 см, к 7 годам – 108 см, к 10 годам – 118 см. Морфологически толстая кишка представляет собой единое целое, однако имеются некоторые отличия в строении и функции ее отделов [1].

Кровоснабжение ободочной кишки у детей принципиально не отличается от такового у взрослых [4,6,7]. Все сосуды, питающие толстую кишку, анастомозируют между собой, образуя аркады 1-го, а в области правого (печеночного) и левого (селезеночного) изгибов – иногда 2-го и 3-го порядка. Соединяясь между собой, артериальные аркады образуют на всем протяжении ободочной кишки так называемый краевой сосуд, от которого отходят прямые сосуды, внедряющиеся в толщу стенки кишки. Краевая артерия проходит на расстоянии 1,5-5 см от стенки кишки (рис. 1).

По интенсивности кровоснабжения ободочная кишка подразделяется на сегменты, соответствующие звеньям краевого сосуда, т. е. аркадам. В каждом сегменте кровоснабжение наибольшее в краевых отделах, наименьшее – в среднем. Сегментарность – принципиальное отличие кровоснабжения толстой кишки от кровоснабжения тонкой. Большое значение имеет интрамуральное кровоснабжение ободочной кишки. Внутриорганные сосуды представляют собой непосредственное продолжение прямых сосудов. Они проникают через мышечный слой, образуя подслизистое сосудистое сплетение, от которого отходят тонкие артерии к слизистой оболочке и возвратные веточки через мышечный слой к серозной оболочке. Вены ободочной кишки соответствуют артериям и впадают в воротную вену (v. portae).

У новорожденных внутриорганный средний слой не развит в венах 1-го, 2-го и 3-го порядка, а вены толстой кишки 4-5-го порядка имеют все три слоя: наружный, средний и внутренний.

В слизистой оболочке внутренний слой вен 1-го порядка состоит из однослойных эндотелиальных клеток, под ними расположены субэндотелиальный слой и базальная мембрана. Средний слой не развит, а наружный слой состоит из рыхловолокнистой не оформленной соединительной ткани. Толщина стенки вен 1-го порядка составила  $8,2 \pm 0,51$  мкм (табл.).



**Рис. 1.** Мальчик 4-х лет. Образование желудочно-ободочной вены: желудочно-ободочная вена (1); правая желудочно-сальниковая вена (2); правая ободочная вена (3); нижний приток правой ободочной вены (4); верхний приток правой ободочной вены (5).

Таблица

**Средние морфометрические параметры (мкм) венозных сосудов 1-го порядка кишки у людей разного возраста, М±m**

Показатели по возрасту	Вена 1-го порядка		
	наружный диаметр	внутренний диаметр	толщина стенки
Период новорожденности (контроль)	46,0±2,30	35,6±1,78	5,2±0,26
Грудной период	57,2±2,86б	46±2,30	5,6±0,28а
Период раннего детства	61,7±3,08б	49,86±2,49а	5,92±0,29а
Период первого детства	63,2±3,16б	50,8±2,54а	6,2±0,31а
Период второго детства	69,6±3,18б	56,2±2,81а	6,7±0,33б
Подростковый период	75,1±3,75б	60,9±3,04б	7,1±0,35б
Юношеский период	78,9±3,94б	64,1±3,20б	7,4±0,37б
1-й зрелый период	80,6±4,03б	65,2±3,26б	7,7±0,38б
2-й зрелый период	81,9±4,09в	66,3±3,31б	7,8±0,39б
Пожилый возраст	79,0±3,95в	64,3±3,21а	7,35±0,36в
Старческий период	75,1±3,75б	61,5±3,07а	6,8±0,34в

*Примечание.* а –  $p \leq 0,05$ , б –  $p \leq 0,01$ , в –  $p \leq 0,001$ .

Общая толщина стенки вен 2-го порядка составляла  $14,2 \pm 0,70$  мкм: наружный слой имел толщину 6-7 мкм и состоял из циркулярно направленных коллагеновых и эластических волокон, окружность покрыта стромой слизистой оболочки кишки; средний слой не развит; внутренний слой состоял из однослойных эндотелиальных клеток, субэндотелиального слоя и базальной мембраны, а его толщина составила 7-8 мкм. У вен 3-го порядка также средний слой не сформирован, а толщина внутреннего и наружного слоев в целом составляла  $18,0 \pm 0,72$  мкм.

Вены 4-го порядка расположены в мышечном слое тонкой кишки, общая толщина их равна  $19,8 \pm 0,80$  мкм, толщина ее наружного слоя – 8,3-10,9 мкм, средний слой спиральной формы состоял из однослойной мышцы, толщина его 6,50-7,00 мкм, внутренний слой состоит из эндотелиальных клеток, субэндотелиального слоя и базальной мембраны, толщина которого составляет 3,0-4,0 мкм. Вены 5-го порядка расположены в субсерозной оболочке, общая толщина этих вен  $21,0 \pm 0,89$  мкм. Внутренний слой состоит из эндотелиальных клеток, субэндотелиального слоя и базальной мембраны. Средний слой мышцы расположен в виде спирали из 2-3-х рядов, между ними расположены эластические волокна и вместе с коллагеновыми волокнами они составляли наружный слой вен 5-го порядка.

Полученные нами морфологические и морфометрические данные показали, что у новорожденных в слизистой оболочке толстой кишки мышечные клетки среднего слоя вен 1-го, 2-го и 3-го порядка сформированы не полностью.

В грудном периоде наблюдалось увеличение морфологического и морфометрического размеров внутренних вен тонкой и толстой кишки.

В слизистом слое вен 1-го порядка внутренний слой состоял из однослойных эндотелиальных клеток, субэндотелия и базальной мембраны, средний слой не сформирован, наружный слой состоит из коллагеновых и эластических волокон, толщина стенки вены была равна  $15,5 \pm 0,25$  мкм. Толщина стенки этой вены увеличивалась за счет эластических волокон подэндотелиального слоя.

Толщина вен 2-го порядка составляла  $21,0 \pm 1,20$  мкм, толщина наружного слоя –  $7,5-8,6$  мкм. Общая толщина вен 3-го порядка в среднем составляла  $22,5 \pm 1,34$  мкм. Толщина вен 1-го и 2-го порядка возрастала за счет субэндотелиального слоя и увеличения количества коллагеновых волокон наружного слоя.

Вены 4-го порядка располагались в мышечном слое, толщина наружного слоя –  $9,4-10,3$  мкм, средний слой спиральной формы, толщиной  $4,50-5,40$  мкм, и внутренний слой  $8,6-9,5$  мкм, общая толщина  $23,9 \pm 1,47$  мкм. Толщина наружного слоя вен 5-го порядка –  $8,6-10,6$  мкм, толщина среднего слоя –  $6,00-7,00$  мкм, толщина внутреннего слоя –  $9,5-10,8$  мкм, общая толщина вены –  $26,20 \pm 1,12$  мкм. В слизистом слое вен 1-го, 2-го и 3-го порядков мышечные клетки среднего слоя не сформированы.

В раннем детском периоде (1-3 года) наблюдались изменения в строении стенок внутренних вен, увеличивалась толщина всех слоев. Внутренний слой вен 1-го порядка состоит из однослойных эндотелиальных клеток, субэндотелиального слоя и базальной мембраны, средний слой формировался из однослойных спиральных мышечных клеток, наружный слой состоял из коллагеновых и эластических волокон соединительной ткани, толщина стенки вен достоверно отличалась от вен новорожденного (табл.). Общая толщина вен 2-го порядка –  $21,0 \pm 1,14$  мкм. Наружный слой составлял  $10,3-11,4$  мкм, средний слой состоял из мышечных клеток в виде спирали 1-2-х рядов, толщиной  $5,0-6,3$  мкм, толщина внутреннего слоя –  $3-4$  мкм. Наблюдалось заметное увеличение морфометрических и морфологических показателей вен 3-го и 4-го порядка. Толщина наружного слоя вен 4-го порядка составляла  $10,0-11,3$  мкм, среднего слоя –  $5,20-6,30$  мкм, внутреннего слоя –  $9,6-10,5$  мкм, общая толщина –  $26,2 \pm 1,57$  мкм. Толщина вен 5-го порядка наружного слоя составляла  $10,6-11,6$  мкм, среднего слоя –  $6,80-7,60$  мкм, внутреннего слоя –  $9,8-11,2$  мкм, общая толщина –  $28,20 \pm 1,52$  мкм.

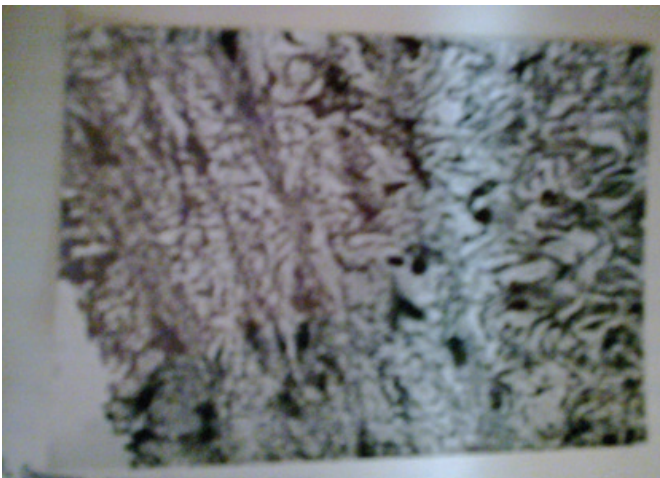
Морфологические показатели показывают, что в периоде раннего детства в венах 1-го, 2-го и 3-го порядка формировались мышечные клетки в среднем слое, которые располагались циркулярно. В периодах 1-го и 2-го детства толщина внутренних вен толстой кишки по сравнению с таковой у новорожденного заметно увеличивается. Внутренний слой вен 1-го порядка состоял из эндотелия, субэндотелия и базальной мембраны. Средний слой состоял из однослойных мышечных клеток, наружный слой – из эластических волокон соединительной ткани, соединений с мышечным слоем, толщина стенки вены.

Размеры и морфологические показатели вен 2-го и 3-го порядков также изменились, как и у вен 1-го порядка. Толщина вен 4-го порядка составляла  $24,8 \pm 1,07$  мкм. Вены 5-го порядка расположены в субсерозном слое, они образуют между собой анастомозы, их общая толщина  $26,5 \pm 1,02$  мкм. В подростковом периоде все показатели изучаемых слоев внутриорганных вен кишки по сравнению с грудным периодом достоверно увеличивались. Средний слой вен 1-го порядка состоял из однослойных циркулярных мышц, наружный слой – из эластических волокон соединительной ткани, соединен с мышечным слоем, общая толщина стенок вен  $19,7 \pm 0,35$  мкм. Средний слой состоял из 1-2-х рядов слизистых мышц, внутри них располагаются эластические волокна. Эластические волокна среднего слоя смешивались вместе с коллагеновыми волокнами внешнего слоя, образуя адвентициальный слой. Вены 4-го порядка располагались в мышечном слое кишки, толщина внешнего слоя составляла  $8,0-9,0$  мкм, толщина среднего слоя –  $8,0-10,0$  мкм, толщина внутреннего слоя –  $3-4$  мкм и общая толщина

вены  $25,2 \pm 1,17$  мкм. Толщина стенок вен 5-го порядка составляла  $26,9 \pm 1,42$  мкм, в субсерозном слое они образовывали сплетение.

В юношеском периоде морфометрические показатели всех слоев внутренних вен стенки кишки по сравнению со зрелым периодом изменялись незначительно, но по сравнению с периодом новорожденности возрастали в 1,2-1,5 раза. Внутренняя эластическая мембрана утолщаясь, приобретала вид следа змеи (рис. 2).

В 1-м и 2-м периодах зрелости все слои утолщены, размеры слизистых мышц в среднем слое увеличились. Эластические волокна базальной мембраны внутреннего слоя вен 1-го порядка утолщены, толщина внутреннего слоя  $6,15 \pm 0,07$  мкм. Слизистые мышечные клетки среднего слоя не имели определенных направлений, расположены циркулярно в один ряд, толщина 3-5 мкм. Наружный слой состоял из несформированных редко расположенных волокон соединительной ткани, которая переходила в средний слой, толщина ее в среднем равнялась 5-7 мкм (Агзамов Т.А., 1992; Арутюнян А.Дж., Кялян Г.П., 2006).



*Рис. 2. 18 лет. Внутренняя эластическая мембрана утолщена в виде змеиных следов. Окраска гематоксилином и эозином. Ув. 10 x 40.*

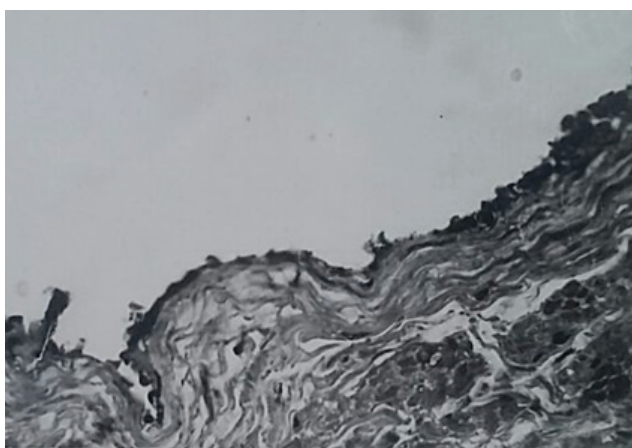
Толщина вен 2-3-го порядка равнялась  $21,5 \pm 0,67$  мкм, наружный диаметр – 9-12 мкм, толщина среднего слоя – 4-7 мкм, толщина внутреннего слоя – 3-8 мкм. Вены 4-го порядка располагались в мышечном слое маточной трубы, они образуются соединением вен 2-3-го порядка, расположенных в слизистом и мышечном слоях. Толщина внешнего слоя –  $13,0 \pm 0,78$  мкм, толщина среднего слоя –  $7,0 \pm 0,43$  мкм, толщина внутреннего слоя –  $7,5 \pm 0,41$  мкм, общая толщина  $27,5 \pm 1,17$  мкм. Вены 5-го порядка расположены в субсерозном слое, как и другие вены состоят из внутреннего, среднего и наружного слоев, общая толщина составляет  $29,9 \pm 1,24$  мкм.

В пожилом и старческих периодах морфометрические показатели внутренних вен тонкой и толстой кишки по сравнению с периодами 1-й и 2-й зрелости уменьшались. Толщина стенок внутренних вен 1-го порядка –  $20,5 \pm 0,5$  мкм, вен 2-го порядка –  $24,8 \pm 1,17$ , вен 3-го порядка –  $37,0 \pm 1,38$  мкм, вен 4-го порядка –  $29,6 \pm 1,53$  мкм, вен 5-го порядка –  $33,5 \pm 1,26$  мкм, но внутренняя эластическая мембрана утолщалась, в некоторых местах образовывались аневризматические утолщения [6,7].

Таким образом, результаты макро-микроскопического исследования показывают, что кровоснабжение толстой кишки у детей принципиально не отличается от такового у взрослых [3,9]. Все сосуды, питающие толстую кишку, анастомозируют между собой, образуя аркады 1-го, а в области правого (печеночного) и левого (селезеночного) изгибов – иногда 2-го и 3-го порядка. Соединяясь между собой, артериальные и венозные аркады образуют на всем протяжении ободочной кишки так называемый краевой сосуд, от которого отходят прямые сосуды, внедряющиеся в толщу стенки кишки (рис. 1). Краевая артерия проходит на расстоянии 1,5-5 см от стенки кишки. По интенсивности кровоснабжения ободочная кишка подразделяется на сегменты, соответствующие звеньям краевого сосуда, т. е. аркадам.

В каждом сегменте кровоснабжение наибольшее в краевых отделах, наименьшее – в среднем [1,2,10]. Сегментарность – принципиальное отличие кровоснабжения толстой кишки от кровоснабжения тонкой. Большое значение имеет интрамуральное кровоснабжение ободочной кишки. Внутриорганные сосуды представляют собой непосредственное продолжение прямых сосудов. Они проникают через мышечный слой, образуя подслизистое сосудистое сплетение, от которого отходят тонкие артерии к слизистой оболочке и возвратные веточки через мышечный слой к серозной оболочке. Вены ободочной кишки соответствуют артериям и впадают в воротную вену (v. portae).

Результаты наших исследований показывают, что диаметр вен толстой кишки увеличивается до 2-го зрелого возраста, а в пожилом возрасте диаметр вен уменьшается. Следовательно, на основании полученных морфологические и морфометрические данных, установлено, что развитие внутренних вен толстой кишки до периода зрелости протекает одинаково, в других периодах, вплоть до пожилого возраста, эти показатели неравномерны [3,4]. В пожилом возрасте происходит уменьшение толщины мышечных клеток среднего слоя, общая толщина уменьшается, но внутренняя эластическая мембрана утолщается у всех вен толстой кишки (рис. 3).



*Рис. 3. Толщина гладких мышечных клеток циркулярного направления. Окраска гематоксилином и эозином. Ув. 10 x 40.*

### Выводы

1. Морфологические показатели показывают, что в периоде раннего детства в венах 1-го, 2-го и 3-го порядков формировались мышечные клетки в среднем слое, которые располагаются циркулярно.

2. В периодах 1-го и 2-го детства, в отличие от периода новорожденности, толщина внутренних вен толстой кишки заметно увеличивается.

3. В юношеском периоде морфометрические показатели всех слоев внутренних вен стенок кишки изменились по сравнению со зрелым периодом незначительно, но по сравнению с периодом новорожденности возростали в 1,2-1,5 раза.

4. На основании полученных морфологических и морфометрических данных установлено одинаковое развитие внутренних вен толстой кишки до периода зрелости, в других периодах и до пожилого возраста эти показатели неравномерны.

5. В пожилом возрасте происходит уменьшение толщины слизистых мышечных клеток среднего слоя, общая толщина уменьшается, но внутренняя эластическая мембрана утолщается.

### References

1. Agzamov T. Vozrastni`ye osobennosti anatomiya tolstoy kish` i yey vneorganni`kh ven: Avtoref. dis ... kand. med. nauk - M., 1985. - 25 h.
2. Adylbekova D.B., Hudayberganov B.E. Morphological characteristic sosudisto-tkanevyx structural kishechnika u potomstva, roddennogo ot krysa s xronicheskim toxicheskim gepatitom // morphology. - 2017. - №1. - S. 88-90.
3. Borisenko LN, Shpygova V.M. Macro-microanatomy slepoy man krupnogo rogatogo skota // Uchen. zapiski Kazanskoy gos. acad. veterinarian meditsiny im. N.E. Baumana. - 2010. - T. 201. - S. 168-172.
4. Dovgvallo Yu.V., Zenin O.K., Kovalchuk N.V. i dr. Sravnitel'naya morphometric characterization, promeshchutochnogo i drovovidnogo otdelov rusla briyoechnyxs arteri tolstoy kish v soutvetstviy s segmenarnomu modeliye ego stroeniya // Tavricheskiy med.-biol. vestn - 2013. - T. 16, №1. - S. 41-44.

5. Olsufeva A.V., Akyeva N.K. Vozrastni`ye i regionni`ye osobennosti stroyeniya i topografii slyunni`kh jelez cheloveka v postnatal`nom ontogeneze // Morphology. - 2017. - №1. - S. 88-90.
6. Porublev V.A. Arterialnaya vascularization pryamoy ki ovets stavropolskoy porody 18-месячного возраста // Diagnostics, lechenie and prophylactic zabolevaniy selskoxozyaystvennyx jivotnyx: Sb. nauch tr. Stavropolskogo GAU. - Stavropol, 1997. - S. 81-83.
7. Porublev V.A. Sravnitel`naya i vozratnaya makro- i mikromorfologiya arterial`nogo rusla tonkogo i tolstogo otdelov kischechnika ovets i koz: Dis. ... d-ra biol. nauk. – Stavro-pol`, 2005. – 337 s.
8. Chumasov ES, Petrova ES, Korjevskiy D.E. Strukturnaya organizatsiya i vzaimosvyaz interpankreaticheskix gangliov s mejmyshechnym nervnym spleteniem dvenadtsatiperstnoy kishki na ranney stadii postnatalnogo ontogeneza // Morphology. - 2016. - №5. - S. 24-30.
9. Sherbakov I.T., Leonteva N.I., Sherbakova E.G., Khrennikov B.N. Gistologicheskaya i morfometricheskaya kharakteristika slizistoy obolochki razni`kh otdelov tolstoy kish` pri adaptatsionnoy norm // Morfolo-gicheskiye vedomosti. - 2013. - №4. - S. 93-102.
10. May M.S., Neil D.S. The anatomy of the sheep with instructoins for its dissection. – Brisbane, 1955. – 235 p.